

# Protocole National de Diagnostic et de Soins (PNDS)

## Thrombose Veineuse Cérébrale de l'enfant

Texte du PNDS

**Septembre 2021**

### Centre de Référence des Maladies Vasculaires Rares du Cerveau et de l'œil



**Membre de la  
Filière de Santé Maladies Rares du système nerveux central BRAIN-TEAM**



**En partenariat avec le Centre national de référence de l'AVC de l'enfant**



En lien avec le Centre de ressources et de compétences, Maladies hémorragiques constitutionnelles (Necker-Enfants malades) dépendant du centre de référence Hémophilie et autres déficits constitutionnels en protéines de la coagulation

# Sommaire

<b>Liste des abréviations</b> .....	<b>4</b>
<b>Synthèse à destination du médecin traitant</b> .....	<b>5</b>
<b>Texte du PNDS</b> .....	<b>7</b>
<b>1 Introduction</b> .....	<b>7</b>
<b>2 Objectifs du protocole national de diagnostic et de soins</b> .....	<b>8</b>
<b>3 Diagnostic et évaluation initiale</b> .....	<b>8</b>
3.1 Objectifs .....	8
3.2 Professionnels impliqués (et modalités de coordination) .....	8
3.3 Circonstances de découverte/Suspicion du diagnostic .....	9
3.4 Confirmation du diagnostic positif, diagnostic différentiel .....	9
3.4.1 Diagnostic positif : Visualisation du thrombus et de l'occlusion veineuse .....	10
3.4.2 Diagnostic différentiel et pièges de l'imagerie .....	11
3.4.3 Choix de la modalité d'imagerie diagnostique .....	12
3.5 Evaluation de la sévérité/extension de la maladie/recherche de comorbidités/évaluation du pronostic .....	12
3.5.1 Evaluation de la sévérité / extension de la maladie .....	12
3.5.2 Bilan étiologique .....	13
3.5.2.1. TVC hors période néonatale .....	13
3.5.2.2. TVC en période néonatale .....	14
3.6 Recherche de contre-indications au traitement anticoagulant .....	15
3.6.1 Héparines (non fractionnée HNF ou de bas poids moléculaire HBPM) .....	15
3.6.2 Anti-vitamine K (AVK) .....	15
3.6.3 Anticoagulants oraux directs (AOD) .....	16
3.7 Annonce du diagnostic et information du patient .....	17
3.8 Conseil génétique .....	17
3.8.1 Déficiences en protéine C, protéine S, antithrombine .....	17
3.8.2 Facteur V Leiden et mutation G20210A du gène de la prothrombine .....	18
3.8.3 Mutations somatiques .....	18
<b>4 Prise en charge thérapeutique</b> .....	<b>18</b>
4.1 Objectifs .....	18
4.2 Professionnels impliqués (et modalités de coordination) .....	18
4.3 Prise en charge thérapeutique .....	19
4.3.1 Le traitement anticoagulant .....	19
4.3.1.1. Chez l'enfant en dehors de la période néonatale .....	19
4.3.1.2. Chez le nouveau-né .....	21
4.3.2 Traitements symptomatiques .....	21
4.4 Éducation thérapeutique et modification du mode de vie .....	22
4.5 Recours aux associations de patients .....	22

4.6 Aide de la Réunion de Concertation Pluridisciplinaire du Centre national de référence de l'AVC de l'enfant .....	23
<b>5 Suivi .....</b>	<b>23</b>
5.1 Objectifs .....	23
5.2 Professionnels impliqués (et modalités de coordination) .....	23
5.3 Rythme et contenu des consultations, examens complémentaires.....	24
5.3.1 TVC hors période néonatale .....	24
5.3.2 TVC néonatale .....	25
5.4 Précautions après un épisode de TVC de l'enfant .....	25
5.5 Rôle du médecin traitant .....	25
5.6 Rééducation, réadaptation, psychothérapie et insertion scolaire et professionnelle.....	26
5.6.1 Kinésithérapie.....	26
5.6.2 Orthophonie et rééducation cognitive .....	26
5.6.3 Ergothérapie.....	26
5.6.4 Psychomotricité .....	26
5.6.5 Psychothérapie.....	27
5.6.6 Prise en charge diététique / nutritionnelle .....	27
5.6.7 Prise en charge médico-sociale .....	27
5.6.8 Dispositifs médicaux .....	27
5.6.9 Inclusion scolaire et professionnelle .....	27
<b>6 Accompagnement médico-social .....</b>	<b>28</b>
6.1 Informations à communiquer sur les aides nécessaires à l'accompagnement de la personne atteinte de la maladie rare et des aidants proches.....	28
6.2 Contacts et autres informations utiles.....	29
<b>Annexe 1. Liste des participants .....</b>	<b>30</b>
<b>Annexe 2. Coordonnées des centres de référence et de compétences .....</b>	<b>32</b>
<b>Annexe 3. Algorithme de diagnostic et prise en charge de la TVC de l'enfant.....</b>	<b>35</b>
<b>Annexe 4. Thrombose veineuse cérébrale de l'adulte (Résumé)</b>	
<b>Annexe 5. Centres de référence et associations de patients.....</b>	<b>39</b>
<b>Références bibliographiques .....</b>	<b>40</b>

## Liste des abréviations

ALD	Affection de Longue Durée
AMM	Autorisation de Mise sur le Marché
AOD	Anticoagulants Oraux Directs
ARS	Agence Régionale de Santé
AVK	Anti-vitamine K
CPDPN	Centre Pluridisciplinaire de Diagnostic Prénatal
ETP	Education Thérapeutique du Patient
HBPM	Héparine de Bas Poids Moléculaire
HIV	Hémorragie Intraventriculaire
HNF	Héparine Non Fractionnée
HTA	Hypertension Artérielle
IDE	Infirmier(ère) Diplômé(e) d'Etat
IME	Institut Médico-Educatif
INR	International Normalized Ratio
IRM	Imagerie par Résonance Magnétique
LAL	Leucémie Aiguë Lymphoblastique
MDA	Maison Départementale de l'Autonomie
MDPH	Maison Départementale des Personnes Handicapées
MICI	Maladies Inflammatoire Chronique de l'Intestin
PNDS	Protocole National de Diagnostic et de Soins
SAPL	Syndrome des Antiphospholipides
SEGPA	Sections d'Enseignement Général et Professionnel Adapté
TDM	Tomodensitométrie
TIH	Thrombopénie Induite par l'Héparine
TVC	Thrombose veineuse cérébrale
TDM	Tomodensitométrie (ou scanner)
ULIS	Unités Localisées pour l'Inclusion Scolaire

## Synthèse à destination du médecin traitant

La thrombose veineuse cérébrale (TVC) est rare chez l'enfant (moins d'une centaine par an en France, dont la moitié environ chez le nouveau-né) mais aux conséquences possiblement graves, du fait de l'hypertension intracrânienne et des lésions parenchymateuses.

**La présentation** est variée, de la découverte fortuite en imagerie à des tableaux plus sévères. Les symptômes principaux sont ceux d'une hypertension intracrânienne (céphalées, vomissements, asthénie, bombement de la fontanelle, flou visuel, ophthalmoplégie, voire ralentissement psychomoteur). Des convulsions, un déficit moteur focal, des troubles de la vigilance témoignent d'une lésion parenchymateuse.

**Le diagnostic de TVC est urgent.** Il se fait par l'imagerie cérébrale en coupes, TDM (scanner) ou IRM, permettant la visualisation du thrombus et de l'occlusion veineuse. La localisation du thrombus varie selon l'âge de l'enfant et la pathologie sous-jacente et peut concerner plusieurs segments veineux contigus. Faux positifs et faux négatifs sont fréquents quelle que soit la technique d'imagerie et le diagnostic nécessite une imagerie adaptée à l'âge et à la situation clinique (sans et avec contraste en TDM, combinaison de séquences en IRM).

**L'évaluation de l'hypertension intracrânienne** (clinique, dont fond d'œil à réaliser dans les 48 heures) **et de possibles lésions parenchymateuses** (en imagerie : lésions oedémateuses, ischémiques, hémorragiques) permet d'évaluer la gravité de la TVC.

En dehors de la période néonatale, **le bilan étiologique** recherche une pathologie sous-jacente favorisante (déjà connue ou dont la TVC est révélatrice, dont les leucémies), un événement déclenchant (infection dont ORL, déshydratation aiguë, traumatisme crânien, chirurgie récente, contraception œstro-progestative). En fonction du contexte clinique, la recherche d'un facteur de risque biologique de thrombose est discutée. Chez le nouveau-né, des circonstances favorisantes sont le plus souvent retrouvées : anoxie perpartum, traumatisme obstétrical, infection de voisinage ou régionale, dont méningite, déshydratation aiguë. En l'absence de circonstance favorisante, la recherche d'un facteur de risque biologique de thrombose est justifiée chez l'enfant et le nouveau-né.

**La prise en charge** repose sur plusieurs volets :

- **Le traitement anticoagulant**, pour éviter l'extension de la thrombose et ses complications, et diminuer le risque de nouvelle thrombose.

Chez l'enfant non nouveau-né, il est débuté dès le diagnostic de TVC, en l'absence de contre-indication. Les suffusions hémorragiques cérébrales locales compliquant l'hyperpression veineuse liée à la thrombose ne sont pas une contre-indication au traitement anticoagulant. Les héparines de bas poids moléculaire (HBPM ; un traitement initial par héparine non fractionnée est aussi possible) sont utilisées en première intention, un relais par anti-vitamine K (AVK) peut être pris précocement. Ce traitement est initié en milieu hospitalier spécialisé. Une éducation au traitement anticoagulant à domicile est mise en place.

Chez le nouveau-né, l'anticoagulation n'est pas systématique, l'attitude est individualisée en fonction de nombreux paramètres : terme, poids, cause de la TVC, symptômes et tolérance clinique...

- **La protection du nerf optique** s'il existe des signes d'hypertension intracrânienne au fond d'œil (œdème papillaire) : inhibiteur de l'anhydrase carbonique (acétazolamide)
- **Le traitement de la cause**
- **La prise en charge symptomatique** : céphalées, épilepsie.

**Le suivi** comporte une consultation mensuelle les 3 à 6 premiers mois, avec surveillance clinique, suivi du traitement anticoagulant, suivi du fond d'œil si celui-ci était anormal à la phase initiale, suivi des complications éventuelles. La durée du traitement anticoagulant est adaptée à la cause de la TVC, notamment cause transitoire versus risque de thrombose persistant, et à l'aspect à l'imagerie de suivi (en général réalisée 3 mois après le diagnostic). Dans des situations cliniques particulières, un traitement au long cours peut être envisagé pour éviter le risque de récurrence.

Lorsque des séquelles neurologiques compliquent la thrombose veineuse cérébrale, une prise en charge pluridisciplinaire coordonnée (orthophonie, kinésithérapie, neuropsychologue, ergothérapie...) peut être nécessaire. Lorsqu'il existe une situation de handicap, la MDPH peut être saisie.

#### **Rôle du médecin traitant :**

- Assurer la coordination avec le spécialiste référent.
- Détecter les événements et complications survenant au cours de la maladie (céphalées récurrentes, épilepsie, complications liées au handicap).
- S'assurer de la bonne connaissance par le patient et ses responsables légaux des précautions liées à la maladie.
- Participer à la mise en place et à la coordination des soins à domicile, participer à la rédaction des différents certificats médicaux.
- Le calendrier vaccinal peut être suivi normalement.

#### **Liens utiles :**

Centre de Référence Maladies Vasculaires Rares du Cerveau et de l'œil (CERVCO) : <https://www.cervco.fr/>

Centre national de référence de l'AVC de l'enfant (demande de présentation d'un dossier en Réunion de Concertation Pluridisciplinaire, informations diverses) : <http://www.cnrAVCenfant.fr>

Recommandations de maniement des antithrombotiques chez l'enfant : [http://www.cnravcentfant.fr/AVC\\_Phase\\_Aigue/Recommandations\\_Prise\\_En\\_Charge/Maniement\\_Antithrombotiques.html](http://www.cnravcentfant.fr/AVC_Phase_Aigue/Recommandations_Prise_En_Charge/Maniement_Antithrombotiques.html)

Centre de référence Troubles de l'Hémostase : <https://mhemmo.fr/>

## Texte du PNDS

### 1 Introduction

La thrombose veineuse cérébrale (TVC) est une forme rare d'événement cérébrovasculaire chez l'enfant. Il s'agit de la constitution d'un thrombus dans une veine ou un sinus veineux intracrânien. Elle représente environ 10 % de l'ensemble des AVC de l'enfant. Son incidence est évaluée à 0,34-1,58 / 100 000 enfants / an soit moins d'une centaine par an en France, dont la moitié chez le nouveau-né. Sa survenue est cependant probablement sous-estimée du fait de formes pauci- ou asymptomatiques. Chez l'enfant en dehors de la période néonatale, la thrombose veineuse cérébrale concerne en majorité les sinus veineux, tandis que les veines cérébrales internes sont préférentiellement atteintes chez le nouveau-né. Le plus souvent, sera retrouvé un terrain favorisant ou une circonstance déclenchante, d'où l'importance du bilan étiologique. L'association à une infection de contiguïté est plus fréquente chez l'enfant que chez l'adulte. La TVC complique environ 5 % des leucémies aiguës lymphoblastiques (LAL), ce qui représente environ 30 cas / an de TVC associée à une LAL en France). Sont également retrouvées des maladies inflammatoires ou auto-immunes, une thrombophilie, un traumatisme crânien ou une intervention chirurgicale locale.

Il s'agit d'une urgence diagnostique et thérapeutique. En effet, la TVC s'accompagne de trois risques principaux :

- une extension de la thrombose, qui est sa tendance naturelle sans traitement anticoagulant du fait de la stase veineuse et qui augmente le risque d'hypertension intracrânienne symptomatique parfois grave,
- des lésions cérébrales en lien avec l'engorgement veineux : infarctus veineux (37 %), infarctus veineux hémorragique (31 %),
- un risque visuel sur le court et moyen terme : neuropathie optique antérieure parfois irréversible.

La mortalité des TVC symptomatiques est ainsi de 4 % ; elle a été retrouvée comme associée à la non anticoagulation. Les séquelles à la sortie de l'hospitalisation peuvent aller jusqu'à 50 % ; elles sont associées à une présentation initiale grave (notamment avec lésion parenchymateuse) et/ou à un facteur de risque de récurrence, comme un état prothrombotique. Un retard diagnostique est souvent observé.

Une prise en charge diagnostique, thérapeutique et de suivi est donc nécessaire. Cette prise en charge est bien codifiée chez l'adulte ([Annexe 4](#)), population dans laquelle la TVC est également une pathologie rare, et ne sera donc pas abordée dans ce document. Ce Protocole National de Diagnostic et de Soins (PNDS) s'attachera aux aspects diagnostiques, thérapeutiques et de suivi de la TVC chez l'enfant, nouveau-né inclus.

## 2 Objectifs du protocole national de diagnostic et de soins

L'objectif de ce protocole national de diagnostic et de soins (PNDS) est d'explicitier aux professionnels concernés la prise en charge diagnostique et thérapeutique optimale actuelle et le parcours de soins d'un enfant atteint de thrombose veineuse cérébrale. Il a pour but d'optimiser et d'harmoniser la prise en charge et le suivi de la maladie rare sur l'ensemble du territoire.

Ce PNDS peut servir de référence au médecin traitant (médecin désigné par le patient auprès de la Caisse d'Assurance Maladie) en concertation avec le médecin spécialiste, notamment s'il y a lieu d'établir un protocole de soins conjointement avec le médecin conseil et le patient, dans le cas d'une demande d'exonération du ticket modérateur au titre d'une affection hors liste.

Le PNDS ne peut cependant pas envisager tous les cas spécifiques, toutes les comorbidités ou complications, toutes les particularités thérapeutiques, tous les protocoles de soins hospitaliers, etc. Il ne peut pas revendiquer l'exhaustivité des conduites de prise en charge possibles, ni se substituer à la responsabilité individuelle du médecin vis-à-vis de son patient. Le protocole décrit cependant la prise en charge de référence d'un enfant atteint de TVC. Il doit être mis à jour en fonction des données nouvelles validées.

Le présent PNDS a été élaboré selon la « Méthode d'élaboration d'un protocole national de diagnostic et de soins pour les maladies rares » publiée par la Haute Autorité de Santé en 2012 (guide méthodologique disponible sur le site de la HAS : [www.has-sante.fr](http://www.has-sante.fr)).

Un document plus détaillé ayant servi de base à l'élaboration du PNDS et comportant notamment l'analyse des données bibliographiques identifiées (argumentaire scientifique) est disponible sur le site internet des centres de référence (<https://www.cervco.fr/> et <http://www.cnravcenfant.fr>).

## 3 Diagnostic et évaluation initiale

### 3.1 Objectifs

- Faire le diagnostic positif de TVC
- Evaluer l'extension de la thrombose
- Evaluer les conséquences, notamment parenchymateuses cérébrales et ophtalmologiques
- Faire le diagnostic étiologique, afin de guider la prise en charge thérapeutique

### 3.2 Professionnels impliqués (et modalités de coordination)

- Médecin urgentiste / médecin traitant, pédiatre
- Neuropédiatre / Neurologue
- Radiologue



- Ophtalmologiste
- Selon l'étiologie et le terrain : néonatalogiste, ORL, oncologue, réanimateur, spécialiste de l'hémostase, autre médecin spécialiste.

### **3.3 Circonstances de découverte/Suspicion du diagnostic**

La présentation clinique des TVC de l'enfant est très variée.

On distinguera la TVC chez un enfant hors période néonatale de la TVC néonatale.

#### **TVC hors période néonatale**

La présentation est variée, allant de la découverte fortuite en imagerie (par exemple lors de la recherche de complications locales d'une mastoïdite) à des présentations plus sévères. Les symptômes principaux sont ceux d'une hypertension intracrânienne. Les céphalées sont fréquentes, subaiguës, intenses, permanentes. Elles peuvent être isolées ou associées à des vomissements (typiquement matinaux), une asthénie, un flou visuel, voire un ralentissement psychomoteur. L'hypertension intracrânienne peut s'accompagner d'une ophtalmoplégie, par exemple un déficit du nerf abducens (VI) uni- ou bilatéral. Des convulsions, un déficit moteur focal, des troubles de la vigilance témoignent d'une lésion parenchymateuse. Chez le nourrisson, les céphalées peuvent se manifester par des pleurs inhabituels ou une asthénie. Un bombement de la fontanelle antérieure peut être le premier symptôme de l'hypertension intracrânienne.

Dans les LAL, l'incidence des TVC augmente avec l'âge (fréquence particulièrement importante à l'adolescence). La TVC survient le plus souvent lors de la période du traitement d'induction (notamment traitement par asparaginase), mais est parfois présente au diagnostic ou avant toute exposition à l'asparaginase.

#### **TVC néonatale**

La présentation clinique est souvent non spécifique dans le cadre d'une situation périnatale pathologique telle que déshydratation, prématurité, sepsis, anoxo-ischémie... Hypotonie, altération de la vigilance, convulsions sont liées aux complications parenchymateuses, notamment hémorragie cérébrale. Fontanelle bombante, regard en coucher de soleil, altération de la vigilance et du tonus signent l'hypertension intracrânienne. La TVC peut également être asymptomatique, diagnostiquée sur des échographies transfontanellaires systématiques, notamment chez les nouveau-nés prématurés ou de petit poids, ou de découverte fortuite sur une IRM cérébrale réalisée pour une autre indication.

### **3.4 Confirmation du diagnostic positif, diagnostic différentiel**

Le diagnostic de TVC est urgent.

Les examens d'imagerie vont permettre de faire le diagnostic positif (= signes directs de thrombose : caillot, défaut de flux veineux), le diagnostic de gravité (= retentissement parenchymateux cérébral, cf. 3.5) et parfois mettre en évidence une étiologie ou une pathologie associée (cf. 3.5).

### 3.4.1 Diagnostic positif : Visualisation du thrombus et de l'occlusion veineuse

La réalisation en urgence d'une imagerie cérébrale en coupes (IRM ou TDM) est indispensable en cas de suspicion clinique de TVC car elle permet d'affirmer le diagnostic afin de débiter un traitement adapté.

La localisation du thrombus varie selon l'âge de l'enfant et la pathologie sous jacente. L'atteinte du système veineux superficiel (sinus sagittal supérieur, transverses et sigmoïdes) est la plus commune. La thrombose d'un sinus transverse est une complication classique d'une infection otomastoïdienne. L'atteinte du système veineux profond (veines médullaires, veines cérébrales internes, grande veine cérébrale et sinus droit) survient plutôt chez le nouveau-né. L'atteinte du sinus caverneux ou l'atteinte isolée d'une veine corticale est rare.

**En tomodynamométrie (TDM) :** acquisition des images sans puis après injection de contraste.

- Sans contraste iodé : le thrombus a une densité variable selon son ancienneté. Pendant la première semaine, il apparaît comme une **hyperdensité spontanée anormale du trajet veineux** (20-25 % cas) puis cette hyperdensité disparaît. L'utilisation d'une fenêtre élargie est nécessaire pour le différencier des structures osseuses lors de l'étude du sinus sagittal supérieur ou des sinus transverses. En regard du thrombus, la paroi du sinus peut perdre sa concavité physiologique et il apparaît ainsi globuleux et convexe.
- Avec contraste iodé (acquisition hélicoïdale infra millimétrique au temps veineux, du vertex au foramen magnum) : la paroi du sinus ou de la veine se réhausse alors que le thrombus ne prend pas le contraste. Ce réhaussement uniquement pariétal explique le classique « **signe du delta** ». Son identification peut être délicate en cas de thrombus fortement hyperdense.

**En IRM :** protocole avec combinaison de séquences, notamment intérêt des séquences très sensibles à la susceptibilité magnétique des produits de dégradation du sang (SWI ou T2\* = T2 écho de gradient), et une séquence d'angiographie veineuse sans ou avec contraste.

- Visualisation du thrombus : le thrombus peut être difficile à voir sur les séquences T1 ou T2 en phase aiguë (5 premiers jours) car il est iso-intense voire hypointense. **Les séquences T2 écho de gradient et SWI sont très sensibles** car elles visualisent le thrombus comme une hypointensité franche dont le diamètre apparaît supérieur à celui de la structure veineuse normale. La déformation du sinus en regard du thrombus peut aider au diagnostic positif. La **séquence d'angio-RM veineuse** montre une absence de flux dans le sinus thrombosé. Du fait que l'angio-RM veineuse sans injection (TOF 2D ou ARM en contraste de phase) est facilement prise en défaut par des artefacts de flux, **une injection de gadolinium est souvent nécessaire**. Le « signe du delta » peut être retrouvé après cette

injection et la reconnaissance du thrombus est alors facile. Au total, il s'agit d'une exploration longue nécessitant l'immobilité de l'enfant.

Le signal du thrombus se modifie ensuite au cours du temps : hyperintense dans la plupart des séquences après une semaine, puis iso voire hypointense.

- Etude du parenchyme cérébral : Elle utilise une combinaison de séquences, notamment FLAIR, T2\* et diffusion. Des lésions d'**œdème** par stase veineuse combinent œdème vasogénique ± cytotoxique. Cet œdème peut aboutir à des lésions d'**infarctus veineux** (plage cortico-sous-corticales de distribution non artérielle, œdémateuse en hypoT1, hyperT2/FLAIR, sans rehaussement) et d'**infarctus veineux hémorragique** (avec hypointensité en T2\*, souvent sous forme de zones floconneuses, multinodulaires et sous-corticales, réalisant parfois un aspect de véritable hématome lobaire ± engagement). A noter le cas particulier de la thrombose des veines cérébrales internes, à évoquer essentiellement chez le nouveau-né devant une lésion œdémateuse thalamique uni- ou bilatérale.

### 3.4.2 Diagnostic différentiel et pièges de l'imagerie

Faux positifs et faux négatifs sont fréquents quelle que soit la technique d'imagerie.

- Des variantes anatomiques des sinus veineux sont retrouvées chez environ 40% des enfants. L'hypoplasie ou l'atrésie focale d'un sinus transverse sont les plus fréquentes avec un flux ralenti ou absent, qui ne doit pas être confondu avec un thrombus. Un calibre réduit du trou déchiré postérieur osseux du côté du sinus transverse suspect est en faveur de la variante anatomique. La persistance de structures embryonnaires, comme un sinus occipital, avec un flux diminué dans les sinus transverses, ne doit pas faire porter le diagnostic de TVC. La responsabilité de ces variantes anatomiques dans la survenue ou la gravité d'une réelle TVC associée reste discutée. La division haute ou la duplication de la partie distale du sinus sagittal supérieur ne doivent pas être interprétées comme un signe du delta.
- Les granulations de Pacchioni peuvent simuler un thrombus. Ces granulations correspondent à des prolongements de l'arachnoïde à l'intérieur des sinus durs permettant la circulation du liquide céphalo-rachidien. Elles n'obstruent pas le sinus mais vont induire un défaut de remplissage focal après injection. Elles sont situées préférentiellement le long du sinus sagittal supérieur ou proches de la jonction entre le sinus transverse et le sinus sigmoïde. Leur forme arrondie ou oblongue, leur petite taille (< 2 cm) et leur signal proche de celui du liquide céphalorachidien (hypodensité en TDM non injecté) aident à leur reconnaissance.
- Une hyperdensité relative des sinus veineux cérébraux du nouveau-né et du nourrisson en TDM, due à la richesse en eau du parenchyme cérébral à cet âge. Cette hyperdensité spontanée est retrouvée sur l'ensemble des sinus veineux, ce qui peut aider au diagnostic différentiel de thrombose.
- Une hyperdensité des sinus veineux cérébraux en cas d'hémoconcentration ou de polyglobulie. Cette hyperdensité spontanée est retrouvée sur l'ensemble des sinus veineux et des artères, ce qui peut aider au diagnostic différentiel de thrombose.

- Une hémorragie méningée est un diagnostic différentiel fréquent (hyperdensité sans injection). L'absence d'opacification du sinus thrombosé sur la série avec injection de contraste confirme le diagnostic de TVC.
- Une compression du sinus veineux par un décollement sous-dural (empyème par exemple) peut mimer une TVC. Une séquence 3DT1 écho de gradient peut être utile pour les différencier.
- Les artéfacts de flux en IRM peuvent être présents sur les séquences d'ARM veineuses et les séquences classiques. Les séquences avec gadolinium permettent de lever les doutes diagnostiques dans la majorité des cas.

### 3.4.3 Choix de la modalité d'imagerie diagnostique

Si l'angiographie veineuse scanographique (technique irradiante) permet de diagnostiquer la TVC dans la grande majorité des cas, l'IRM reste supérieure au scanner pour détecter les thromboses veineuses corticales isolées et les lésions parenchymateuses, notamment en période néonatale. Dans les situations les plus difficiles, il peut être nécessaire de réaliser ces deux examens.

Le choix entre TDM et IRM dépend de plusieurs paramètres.

- Le tableau clinique : en cas d'altération de la vigilance, la TDM est privilégiée car de durée plus courte et généralement immédiatement accessible. En cas d'agitation, la TDM sera également privilégiée en première intention. En cas de tableau clinique évocateur de TVC sans signe neurologique focal, une TDM peut être suffisante (notamment en contexte d'infection régionale), alors que l'âge néonatal, la présence de signes évoquant une atteinte parenchymateuse (convulsions, déficit moteur ou phasique) orientent vers une IRM en première intention.
- La disponibilité des modalités d'imagerie en urgence et d'une éventuelle sédation / anesthésie générale nécessaire à la bonne réalisation de l'examen.

En période néonatale et chez le nourrisson avec fontanelle antérieure perméable, l'échographie cérébrale avec étude en doppler couleur ne permet pas le diagnostic de TVC avec une bonne sensibilité / spécificité. Dans tous les cas de suspicion de TVC néonatale, une IRM avec angio-RM veineuse doit être réalisée dès que possible.

## 3.5 Evaluation de la sévérité/extension de la maladie/recherche de comorbidités/évaluation du pronostic

### 3.5.1 Evaluation de la sévérité / extension de la maladie

Les **critères de gravité de la TVC** sont essentiellement liés à son retentissement (associé de manière inconstante à son extension) : hypertension intracrânienne (risque d'hypertension intracrânienne symptomatique parfois grave), risque visuel (neuropathie optique antérieure parfois irréversible), lésions cérébrales en lien avec l'engorgement veineux (œdème, infarctus veineux, infarctus veineux hémorragique). La cause de la TVC peut également représenter un signe de gravité.

**Extension de la thrombose (en imagerie)** : l'atteinte simultanée de plusieurs sinus veineux est courante chez le nouveau-né. Quel que soit l'âge, en cas de thrombose d'un sinus transverse, l'extension par contiguïté au sinus sigmoïde homolatéral est fréquente,

l'obstruction de la veine jugulaire interne devant être alors systématiquement cherchée en veillant à réaliser des coupes suffisamment basses pour visualiser la portion inférieure du thrombus, qui peut être cervicale. L'association d'une thrombose du sinus sagittal supérieur et d'une veine corticale doit être recherchée. Il peut exister, plus rarement, une thrombose associée des systèmes veineux superficiel et profond. L'étendue de la thrombose, notamment lorsqu'elle associe plusieurs sinus veineux, peut représenter un facteur pronostique de gravité, à confronter aux données cliniques.

**Hypertension intracrânienne** : les symptômes cliniques d'hypertension intracrânienne mènent souvent au diagnostic de TVC. Les plus sévères, notamment les troubles de conscience, sont un critère de gravité nécessitant une prise en charge adaptée immédiate.

**Un fond d'œil doit être systématiquement pratiqué dans les 48 heures suivant le diagnostic** à la recherche d'un oedème papillaire, traduisant l'impact de l'hypertension intracrânienne sur le nerf optique et le risque d'atteinte visuelle définitive.

**Lésions cérébrales** : elles sont la conséquence de l'hyperpression veineuse liée à la thrombose. Elles sont présentes dans 30 à 80 % des cas de TVC chez l'enfant et très fréquentes chez le nouveau-né. Sont évocateurs de lésion parenchymateuse un déficit neurologique (moteur, sensitif, phasique...) et la survenue de convulsions. En imagerie, elles présentent les caractéristiques décrites en 3.4.1. Leur localisation dépend des veines thrombosées. Une localisation plutôt corticale, fronto-pariétale parasagittale proche du vertex ou temporo-occipitale inférieure, voire cérébelleuse est associée à une thrombose du sinus sagittal supérieur ou d'un sinus transverse. Une atteinte thalamique uni- ou bilatérale et de la substance blanche périventriculaire est typiquement associée à une thrombose des veines cérébrales internes, de la grande veine cérébrale ou du sinus droit.

Une **hémorragie intraventriculaire** (HIV) est très spécifique des TVC néonatales, en particulier en cas de thrombose du système profond. Il est de ce fait nécessaire de réaliser une IRM chez tout nouveau-né à terme avec une HTA détectée en échographie, pour chercher une TVC.

**Association de la thrombose à une cause particulière ou à d'autres complications** (exemple : syndrome de Lemierre avec infection ORL sévère), TVC révélant une maladie de fond, locale ou générale. La situation associée à la thrombose peut alors être le signe de gravité principal, du fait d'un pronostic fonctionnel ou général, voire vital engagé (infection sévère, maladie générale inflammatoire ou auto-immune, tumeur ou autre maladie oncologique...).

## 3.5.2 Bilan étiologique

### 3.5.2.1. TVC hors période néonatale

**Recherche d'une pathologie sous-jacente favorisante** (40-50 % des cas, la TVC peut en être révélatrice ou non). Arguments cliniques, biologiques et d'imagerie pour :

- Hémopathies, cancers, chimiothérapie par L-Asparaginase
- Maladies inflammatoires (Lupus, Behçet, maladie inflammatoire chronique de l'intestin) : éléments cliniques en faveur, biologie selon orientation clinique, imagerie
- Anémies chroniques : drépanocytose, thalassémie, carence martiale sévère

- Syndrome néphrotique : protéinurie
- Tumeur cérébrale
- Facteur biologique de thrombose (Thrombophilies génétiques ou acquises) : cf. infra « bilan de thrombophilie ».

**Recherche d'un événement favorisante** (également très fréquent) :

- Infection de voisinage ou régionale : otite, mastoïdite, abcès péri pharyngé, sinusite, ostéite, méningite, empyème...
- Déshydratation aiguë, notamment chez le nourrisson
- Traumatisme crânien (notamment avec fracture)
- Chirurgie récente
- Contraception œstro-progestative.

**Bilan de thrombophilie** : la recherche d'un facteur biologique de thrombose est à discuter en fonction du contexte clinique de survenue de la TVC et des antécédents thrombotiques des apparentés au premier degré.

Il existe peu de données évaluant l'intérêt d'un dépistage systématique des facteurs biologiques de thrombose, notamment sur le risque de récurrence. Comme indiqué ci-dessus, la majorité des TVC de l'enfant surviennent dans un **contexte clinique favorisante**, dans lequel le facteur biologique de thrombose n'est finalement qu'un élément favorisante éventuel. Dans ce contexte, le dépistage biologique de la thrombophilie n'ayant pas d'impact fort sur le risque de récurrence, il n'est pas systématique.

A l'opposé, **en l'absence de contexte clinique évident (infection ORL chez le jeune enfant ou traumatisme crânien)**, le bilan suivant devra être réalisé :

- Dosages des inhibiteurs de la coagulation : protéine C et protéine S, antithrombine
- Recherche du facteur V Leiden (mutation G1991A du facteur V) et de la mutation G20210A du gène de la prothrombine
- Dosage d'homocystéine à jeun (une recherche de mutation *MTHFR* n'est pas recommandée si l'homocystéinémie est normale)
- Recherche d'un syndrome des antiphospholipides (SAPL), comportant une recherche d'anticoagulant circulant de type lupique, une recherche d'anticorps anticardioplipines et d'anticorps anti-β2GP1.
- Recherche de mutation somatique pouvant altérer la fonction plaquettaire (ex : mutation du gène *JAK2*, *CALR*...) qui doit être discutée, y compris en l'absence d'anomalie de l'hémogramme.

Il n'est pas recommandé de réaliser un dosage de la lipoprotéine(a) en première intention.

### 3.5.2.2. TVC en période néonatale

**Recherche de circonstances favorisantes**

- Anoxie perpartum
- Traumatisme obstétrical
- Infection de voisinage ou régionale, notamment méningite

- Déshydratation aiguë.

Chez le nouveau-né, **en l'absence de circonstance favorisante, le bilan de thrombophilie est justifié**. Il est important de relever les antécédents familiaux de thrombose, notamment maternels, et les arguments obstétricaux qui seraient favorisants (hypotrophie foetale, placenta avec thrombi, pathologie thrombotique maternelle de la grossesse). La recherche d'un SAPL est justifiée chez le nouveau-né et sa mère en cas d'antécédents évocateurs. Le bilan biologique doit être interprété en fonction des normes pour l'âge et contrôlé (sauf pour les facteurs constitutionnels comme le facteur V Leiden) entre 6 mois et 1 an.

### **3.6 Recherche de contre-indications au traitement anticoagulant**

Le traitement anticoagulant est à débiter chez l'enfant hors période néonatale **dès le diagnostic de TVC, en l'absence de contre-indication. Les suffusions hémorragiques cérébrales locales compliquant l'hyperpression veineuse liée à la thrombose ne sont pas une contre-indication au traitement anticoagulant.**

Pour les TVC survenant en contexte de traumatisme crânien, notamment sévère (fracture, hématome extra ou sous-dural, contusion cérébrale), la prudence est recommandée quant à l'utilisation du traitement anticoagulant et la situation doit être examinée au cas par cas. Un risque de saignement intracrânien accru lié aux lésions traumatiques est possible mais non prouvé.

Les contre-indications aux héparines de bas poids moléculaire (HBPM) sont rares, et le relais par anti-vitamine K (AVK) peut souvent être discuté précocement selon la situation clinique.

#### **3.6.1 Héparines (non fractionnée HNF ou de bas poids moléculaire HBPM)**

Les contre-indications aux héparines sont :

- Une hypersensibilité à la molécule ou à l'un des excipients
- Un antécédent de thrombopénie induite par l'héparine au cours des 100 derniers jours ou en cas d'anticorps circulants.
- Un contexte hémorragique actif (non secondaire à la TVC), notamment périphérique.

Les HBPM sont à utiliser avec prudence en cas de :

- Ulcère gastrointestinal
- Hypertension artérielle sévère
- AVC récent
- Chirurgie neurologique ou ophtalmologique récente

#### **3.6.2 Anti-vitamine K (AVK)**

Les contre-indications aux AVK sont :

- Une hypersensibilité connue à la molécule ou à l'un des excipients
- Une hypertension artérielle maligne
- Une insuffisance hépatique terminale
- La grossesse (sauf en cas de valve mécanique)

La décision de débuter un traitement par AVK doit être prise en fonction du rapport bénéfice/risque propre à chaque situation clinique.

Les situations à risque hémorragique sont les suivantes :

- Présence d'une lésion organique susceptible de saigner
- Intervention neurochirurgicale ou ophtalmologique récente, ou possibilité de reprise chirurgicale
- Ulcère gastrointestinal en cours d'évolution
- HTA non contrôlée
- Leucémie en cours de traitement (du fait de la réalisation de gestes potentiellement hémorragiques : ponctions lombaires, injections intrathécales)
- Néoplasie
- AVC hémorragique (non secondaire à la TVC)
- Certains facteurs génétiques responsables d'une résistance ou d'une hypersensibilité aux AVK rendant très difficile l'équilibre du traitement
- Certaines associations médicamenteuses (5FU, défibrotide, ...)

### **3.6.3 Anticoagulants oraux directs (AOD)**

Seul le rivaroxaban a une autorisation de mise sur le marché pédiatrique.

Les contre-indications du rivaroxaban sont :

- Une hypersensibilité à la substance active ou à l'un des excipients
- Un saignement évolutif cliniquement significatif.
- Une lésion ou maladie, considérée à risque significatif de saignement (ulcération gastro-intestinale en cours ou récente, présence de tumeurs malignes à haut risque de saignement, lésion cérébrale ou rachidienne récente, chirurgie cérébrale, rachidienne ou ophtalmique récente, hémorragie intracrânienne récente, varices œsophagiennes connues ou suspectées, malformations artérioveineuses, anévrysmes vasculaires ou anomalies vasculaires majeures intrarachidiennes ou intracérébrales, leucémie en cours de traitement du fait de la réalisation de gestes potentiellement hémorragiques : ponctions lombaires, injections intrathécales)
- Un traitement concomitant avec tout autre anticoagulant, (par exemple HBPM, héparine non fractionnée, AVK, autre AOD), sauf situation particulière (relais)
- Une atteinte hépatique associée à une coagulopathie, y compris les patients cirrhotiques



- La grossesse et l'allaitement
- En cas d'insuffisance rénale sévère (clairance de la créatinine < 30 mL/min), le recours au rivaroxaban doit se faire avec prudence, son utilisation n'est pas recommandée si la clairance de la créatinine est < 15 mL/min.

### 3.7 Annonce du diagnostic et information du patient

L'annonce diagnostique doit faire l'objet d'une consultation dédiée. Comme le patient est mineur, l'information est également délivrée à ses représentants légaux, le plus souvent les parents. Elle comprend l'explication du diagnostic, la planification du suivi et du traitement et éventuellement des informations sur les perspectives de recherche.

Il est important d'annoncer les risques liés à l'hypertension intracrânienne, et notamment les risques sur la fonction visuelle (neuropathie optique antérieure parfois irréversible et conduire à la cécité) nécessitant une prise en charge et un suivi rapprochés.

Le médecin traitant ou le pédiatre doit être informé du diagnostic et des précautions nécessaires liées à la maladie. Il évaluera la nécessité de l'établissement d'un protocole de soins ouvrant droit à une prise en charge à 100% par l'Assurance Maladie.

### 3.8 Conseil génétique

#### 3.8.1 Déficits en protéine C, protéine S, antithrombine

Les déficits en protéine C, protéine S et antithrombine sont des déficits le plus souvent constitutionnels.

Le déficit en protéine C ou en protéine S est le plus souvent lié à des mutations hétérozygotes des gènes *PROC* (2q14.3) ou *PROS1* (3q11.1). Lorsqu'un diagnostic est confirmé chez un cas index, une étude familiale est proposée aux apparentés au premier degré. Des déficits sévères, liés à des mutations homozygotes, sont plus rares. La symptomatologie thrombotique est alors d'emblée sévère, néonatale, et létale en l'absence de prise en charge thérapeutique. Un conseil génétique spécifique doit être apporté aux couples à risque, une discussion en prénatal au sein d'un CPDPN est possible.

Des déficits acquis en protéine C ou S peuvent survenir en contexte post-infectieux ou auto-immun. Il s'agit d'un auto-anticorps dirigé contre la protéine, et inhibant son activité. Il n'y a dans ce contexte pas d'indication à la réalisation d'une étude en biologie moléculaire, ni d'indication à un dépistage familial.

Les déficits en antithrombine sont également de nature génétique, liés à une mutation du gène *SERPINC1* (1q25.1). Un dépistage des apparentés au premier degré est possible.

### 3.8.2 Facteur V Leiden et mutation G20210A du gène de la prothrombine

Le facteur V Leiden hétérozygote, ou mutation hétérozygote du facteur V, est fréquent dans la population générale (jusqu'à 10% selon les séries). Il s'agit d'une thrombophilie mineure. Un dépistage familial peut être proposé, mais n'a pas d'indication formelle.

Le facteur V Leiden homozygote est plus rare, et à haut risque thrombotique. Un dépistage familial des apparentés à risque (fratrie) est alors proposé.

La mutation hétérozygote G20210A du gène de la prothrombine est le deuxième facteur génétique de thrombose le plus fréquent (2 à 5%). Il s'agit également d'une thrombophilie mineure. Un dépistage familial peut être proposé. Les formes homozygotes sont exceptionnelles.

La double hétérozygotie, pour le facteur V Leiden et la mutation G20210A du gène de la prothrombine est à haut risque thrombotique. Le dépistage des apparentés est proposé.

### 3.8.3 Mutations somatiques

Les situations avec mutation somatique n'ont pas de risque de transmission à la descendance. La fratrie n'est pas affectée. Il n'y a pas d'indication à un conseil génétique.

## 4 Prise en charge thérapeutique

### 4.1 Objectifs

Objectifs de la prise en charge :

- Eviter l'extension de la thrombose ou la survenue d'une nouvelle thrombose, prévenir ou diminuer l'hypertension intracrânienne : le traitement anticoagulant
- Eduquer au traitement anticoagulant à domicile
- Protéger le nerf optique : inhibiteur de l'anhydrase carbonique (acétazolamide) si besoin
- Traiter la cause
- Un traitement au long cours est parfois nécessaire pour éviter le risque de récurrence, dans des situations cliniques particulières.

### 4.2 Professionnels impliqués (et modalités de coordination)

La prise en charge de la TVC de l'enfant est une urgence. Elle est initiée en milieu hospitalier spécialisé.

Les professionnels impliqués sont :

- Pédiatre ou neurologue hospitalier
- Réanimateur si besoin
- Médecin généraliste ou pédiatre de ville (relais post-hospitalisation)

- Médecin spécialiste de l'hémostase
- Médecin spécialiste selon la cause : néonatalogiste, ORL, oncologue, infectiologue, etc.
- Ophtalmologiste.

### 4.3 Prise en charge thérapeutique

#### 4.3.1 Le traitement anticoagulant

##### 4.3.1.1. Chez l'enfant en dehors de la période néonatale

L'anticoagulation est débutée dès le diagnostic de TVC, en l'absence de contre-indication (cf. 3.6). Les suffusions hémorragiques cérébrales locales compliquant l'hyperpression veineuse liée à la thrombose ne sont pas une contre-indication au traitement anticoagulant.

La durée habituelle de traitement est de 3 mois pour les thromboses provoquées, lorsque le facteur de risque thrombotique est guéri ou a disparu à 3 mois. Elle peut même être réduite à 6 semaines en cas de TVC en contexte infectieux local si le foyer infectieux (ex : mastoïdite) et le syndrome inflammatoire sont résolus et si la TVC a régressé. Elle est en revanche de 6 mois pour les TVC spontanées sans étiologie mise en évidence.

En première intention, le traitement initial a recours aux HBPM (enoxaparine ou tinzaparine) ; un relais par AVK peut être précoce. Un traitement initial par héparine non fractionnée est possible, en particulier en unité de réanimation ou de soins intensifs. Les données de la littérature ne permettent pas de trancher entre l'une ou l'autre des ces options thérapeutiques, et le choix est fonction des disponibilités locales et des choix liés aux patients et/ou aux soignants.

Les recommandations de posologies des différents médicaments sont les suivantes :

- Héparine non fractionnée (HNF) : Administration intraveineuse  
Bolus initial de 75 à 100 UI/kg, suivi d'une dose d'entretien de 20 UI/kg/h en IV continue. Les enfants d'âge <1 an ont des besoins un peu plus élevés, jusqu'à 28 UI/kg/h avant 2 mois.  
Adaptation à l'anti-Xa, avec objectif entre 0.5 et 1 UI.  
Si relais avec une HBPM : première injection d'HBPM à l'arrêt de la perfusion d'HNF.  
Si relais avec AVK ou AOD : cf. recommandations (lien en fin de paragraphe)
- Enoxaparine : Administration sous cutanée  
Age ≤ 2 mois : 150 UI/kg/12h,

Age > 2 mois : 100 UI/kg/12h.

Adaptation à l'anti-Xa, avec objectif entre 0.5 et 1 UI.

Si relais avec AVK ou AOD : cf. recommandations (lien en fin de paragraphe)

- Tinzaparine : Administration sous cutanée

Age < 2 mois : 275 UI/kg x1/j

Age 2 - 12 mois : 250 UI/kgx1/j

Age 1 - 5 ans : 240 UI/kgx1/j

Age 5 - 10 ans : 200 UI/kgx1/j

Age > 10 ans : 175 UI/kgx1/j.

Adaptation à l'anti-Xa, avec objectif entre 0.5 et 1 UI.

Si relais avec AVK ou AOD : cf. recommandations (lien en fin de paragraphe)

- Warfarine : Administration orale

Débuter à 0.1 - 0.2 mg/kg x1/j, dose initiale de 5 mg maximum.

Adaptation à l'INR, objectif 2-3 pour les TVC.

Les anticoagulants oraux directs sont en cours d'évaluation chez l'enfant. A date, seul le rivoroxaban a l'autorisation de mise sur le marché avant l'âge de 18 ans.

- Rivaroxaban : administration orale

Pour les patients de moins de 30 kg justifiant d'une galénique adaptée (suspension buvable) une autorisation temporaire d'utilisation est disponible :

<https://ansm.sante.fr/tableau-atu-rtu/xarelto-1-mg-ml-granules-pour-suspension-buvable>

Tableau posologique

Poids corporel	Dose quotidienne totale	Nombre de prises journalières
2,6 à < 3 kg	2,4 mg	En 3 prises / jours
3 à < 4 kg	2,7 mg	
4 à < 5 kg	4,2 mg	
5 à < 7 kg	4,8 mg	
7 à < 8 kg	5,4 mg	
8 à < 9 kg	7,2 mg	

9 à < 10 kg	8,4 mg	
10 à < 12 kg	9 mg	
12 à < 30 kg	10 mg	En 2 prises / jour
30 à < 50 kg	15 mg	En 1 prise / jour
A partir de 50 kg	20 mg	

Quelle que soit la molécule choisie, la mise en place et la surveillance initiale du traitement anticoagulant peut nécessiter un niveau de soins de type surveillance continue.

Les recommandations de posologie et les modalités de relais entre différents anticoagulants peuvent être retrouvées sur :

[http://www.cnrAVCenfant.fr/AVC\\_Phase\\_Aigue/Recommandations\\_Prise\\_En\\_Charge/Ma\\_niement\\_Antithrombotiques.html](http://www.cnrAVCenfant.fr/AVC_Phase_Aigue/Recommandations_Prise_En_Charge/Ma_niement_Antithrombotiques.html)

#### 4.3.1.2. Chez le nouveau-né

Les études ne permettent pas de trancher quant à la pertinence de l'anticoagulation chez le nouveau-né avec TVC, a fortiori prématuré. La gestion pratique et la surveillance de l'efficacité et de la tolérance des anticoagulants est complexe dans cette population. De plus, l'évolution vers la recanalisation sinusienne est naturellement plus rapide à cet âge. L'attitude est ainsi individualisée en fonction de nombreux paramètres : terme/poids, cause de la TVC, symptômes et tolérance clinique...

Schématiquement, les arguments en faveur d'une surveillance attentive plutôt que d'un traitement anticoagulant sont les suivants : prématurité, petit poids, cause transitoire et guérie (contexte obstétrical par exemple), thrombose asymptomatique ou paucisymptomatique, signes hémorragiques associés. Le maintien de l'homéostasie (hydratation notamment) et le traitement de la cause restent importants quelle que soit la décision retenue.

La TVC est ensuite attentivement surveillée cliniquement et par imagerie. Si la thrombose est stable ou régresse, la surveillance est poursuivie. Si elle s'étend, la réflexion thérapeutique peut être revue en fonction des critères ci-dessus.

#### 4.3.2 Traitements symptomatiques

Traitement de l'hypertension intracrânienne : outre le traitement anticoagulant, un traitement symptomatique de l'hypertension intracrânienne peut être nécessaire, si besoin en milieu de réanimation. Dans certaines formes graves avec hypertension intracrânienne réfractaire, un traitement endovasculaire (thrombectomie ± thrombolyse in situ) et/ou une crâniectomie décompressive ont été rapportées.

La réalisation précoce et systématique d'un fond d'œil (dans les 48h suivant le diagnostic de TVC) permet de dépister cette hypertension intracrânienne, ainsi que sa prise en

charge à visée de protection de la fonction visuelle, notamment par inhibiteur de l'anhydrase carbonique (acétazolamide).

Un traitement antalgique des céphalées et un traitement symptomatique de crises épileptiques par des anti-épileptiques peuvent être nécessaires.

Le traitement de la cause est adapté à celle-ci : antibiotiques, chirurgie (mastoïdectomie), etc.

#### **4.4 Éducation thérapeutique et modification du mode de vie**

L'éducation thérapeutique permet d'aider les patients et leurs proches aidants à mieux connaître et comprendre leur pathologie et leur traitement, afin de gérer au mieux leur vie quotidienne et d'améliorer leur qualité de vie.

Quel que soit le type de traitement anticoagulant, il est essentiel que les patients et les aidants puissent reconnaître toute situation à risque hémorragique et identifier les signes éventuels de saignement. Cela leur permet de réagir de manière adéquate afin d'éviter des complications.

Pour les patients sous AVK, un carnet de suivi des INR leur est remis avec l'ensemble des explications sur l'INR cible et le rythme de surveillance. Une formation à l'automesure à domicile de l'INR peut également être mise en place. La prescription d'un tel dispositif est assortie d'une prise en charge ALD.

Ce programme d'éducation thérapeutique est essentiel pour que le patient et ses proches aidants, par la bonne compréhension de la maladie et du traitement, contribuent à une meilleure prise en charge, permettant ainsi de minimiser la survenue de complications.

Les principaux éléments expliqués aux patients et aux aidants sont le respect des doses prescrites et des horaires de prises, la nécessité de prévenir tout professionnel de santé du traitement anticoagulant en cours (anesthésiste, chirurgien, dentiste, kinésithérapeute, etc.), d'éviter toute automédication et de ne pas arrêter le traitement anticoagulant sans avis médical. Il existe un programme d'éducation thérapeutique, déclaré à l'Agence Régionale de Santé (ARS) d'Île de France, intitulé « Education thérapeutique des enfants traités par anticoagulant de type antivitamine K (AVK) et leurs parents » (Dr Harroche, Hôpital Necker-Enfants malades, 2014).

En cas de leucémie en cours de traitement, du fait de la survenue de la TVC, la prise en charge de la leucémie doit être adaptée au cas par cas par l'équipe référente de l'enfant. Par exemple : adaptation des molécules de chimiothérapie, modification possible du programme thérapeutique. Il est également habituel de ne pas réaliser l'injection d'HBPM la veille et le jour des injections intrathécales pour limiter le risque de saignement.

#### **4.5 Recours aux associations de patients**

Il n'existe pas à ce jour d'association de patients dédiée à la TVC de l'enfant.

Il existe par contre plusieurs associations dédiées au traitement anticoagulant et à l'AVC en général (cf. [Annexe 5](#)).

## **4.6 Aide de la Réunion de Concertation Pluridisciplinaire du Centre national de référence de l'AVC de l'enfant**

Le Centre national de référence de l'AVC de l'enfant (<http://www.cnravcenfant.fr>) a mis en place une Réunion de Concertation Pluridisciplinaire hebdomadaire, animée par des experts pédiatriques, permettant de discuter des dossiers complexes ou rares, dont des dossiers de TVC de l'enfant. Son rôle est d'aider les cliniciens dans la prise en charge diagnostique, thérapeutique et le suivi de telles pathologies rares. Comme toute RCP, le clinicien en charge du patient reste responsable des décisions prises pour l'enfant.

## **5 Suivi**

### **5.1 Objectifs**

- Suivi de la TVC : extension / régression
- Suivi de l'hypertension intracrânienne et de ses conséquences ophtalmologiques
- Suivi des complications éventuelles de la TVC : suivi neuropédiatrique
- Suivi de la cause de la TVC
- Suivi du traitement anticoagulant et des précautions associées
- Conseils au long cours du fait de l'épisode thrombotique.

### **5.2 Professionnels impliqués (et modalités de coordination)**

Le suivi est coordonné par le pédiatre hospitalier ou le neuropédiatre. Sont impliqués :

- Pédiatre ou neurologue hospitalier
- Pédiatre de ville ou médecin généraliste
- Médecin spécialiste de l'hémostase (surveillance du traitement anticoagulant)
- Médecin spécialiste selon la cause : néonatalogiste, ORL, oncologue, infectiologue, etc.
- Ophtalmologiste.

## 5.3 Rythme et contenu des consultations, examens complémentaires

### 5.3.1 TVC hors période néonatale

**Consultation mensuelle les 3 à 6 premiers mois, avec :**

- Surveillance clinique (signes d'hypertension intracrânienne, céphalées, déficit neurologique, troubles cognitifs, etc.)
- Suivi du traitement anticoagulant
- Suivi du fond d'œil si celui-ci était anormal à la phase initiale
- Suivi des complications éventuelles.

Suivi du traitement anticoagulant :

*Sous HNF ou HBPM :* surveillance d'une éventuelle thrombopénie induite par l'héparine (TIH) par numération sanguine + plaquettes durant les 2 à 3 premières semaines de traitement. Les surveillances d'anti-Xa ne sont pas recommandées tout au long du traitement, mais au moins en début de traitement pour éviter tout surdosage chez l'enfant. Les objectifs d'anti-Xa sont de 0,5 à 1 UI à dose curative.

*Sous AVK :* la surveillance des INR est essentielle tout au long du traitement pour adapter la posologie. L'objectif d'INR est de 2-3.

*Sous AOD :* il n'est pas préconisé de surveillance biologique, sauf en cas de complication hémorragique ou de chirurgie urgente.

Critères de poursuite ou arrêt du traitement anticoagulant : ([cf. Annexe 3](#))

Imagerie à 3 mois (peut être avancée à 6 semaines dans les TVC infectieuses ou en contexte de leucémie) : angio-scanner veineux ou angio-IRM.

- Si reperméabilisation et pas de facteur majeur de risque de thrombose persistant (thrombophilie biologique majeure ou maladie de fond type cancer, syndrome néphrotique non en rémission, maladie inflammatoire...) mis en évidence : arrêt du traitement anticoagulant. Pas de relais par un autre antithrombotique.
- Si persistance du thrombus ou recanalisation incomplète : poursuite du traitement anticoagulant et imagerie à 6 mois (ou à 3 mois si TVC infectieuse non recanalisée à 6 semaines) de l'épisode initial (même modalité). Après cette seconde imagerie de contrôle, si pas de facteur de risque de thrombose majeure et si imagerie stable ou améliorée, arrêt du traitement anticoagulant. Pas de relais par un autre antithrombotique.
- Si facteur de risque de thrombose majeure (biologique, génétique ou maladie de fond), discussion au cas par cas de la poursuite au long cours des anticoagulants.

Surveillance ophtalmologique : fond d'œil mensuel jusqu'à normalisation ou cicatrisation de l'aspect rétinien et adaptation du traitement par acétazolamide selon les résultats.



### 5.3.2 TVC néonatale

En général, il n'y a pas de traitement anticoagulant mis en place (sinon cf. supra : suivi du traitement idem que pour TVC hors période néonatale, avec contrôles en général à 6 semaines puis 3 mois).

Surveillance clinique mensuelle les 3 à 6 premiers mois : développement psychomoteur, périmètre crânien, EEG si besoin. Si lésion cérébrale, prévoir un suivi neurodéveloppemental au long cours.

Imagerie à 6 semaines selon la modalité de réalisation la plus simple : angio-scanner veineux ou angio-IRM.

## 5.4 Précautions après un épisode de TVC de l'enfant

Lorsqu'un facteur de risque thrombotique a été mis en évidence et persiste (biologique ou maladie chronique favorisante), des précautions peuvent être suggérées telle qu'une thromboprophylaxie dans les situations à risque de récurrence thrombotique (immobilisation plâtrée, alitement prolongé pour des raisons médicales, voyage en avion de plus de 4 heures sans escale) même en période pré-pubertaire, ainsi que des précautions lors d'une prescription de contraception orale ou lors d'une grossesse, adaptées au niveau de risque conféré par ce facteur prothrombotique.

Même lorsqu'aucun facteur de risque thrombotique n'a été mis en évidence, il est nécessaire de mentionner l'antécédent de TVC lors des situations sus-citées, notamment concernant la contraception, les oestrogènes étant contre-indiqués en cas d'antécédent thrombotique. Des précautions pourront être mises en place au cas par cas.

Ces précautions ne s'appliquent en général pas pour les TVC survenues en période néonatale et sans facteur de risque prothrombotique persistant.

Dans les leucémies, la réintroduction du traitement par asparaginase est possible, sous couvert d'une prophylaxie par HBPM.

## 5.5 Rôle du médecin traitant

- Assurer la coordination avec le spécialiste référent
- Détecter les évènements et complications survenant au cours de la maladie (céphalées récurrentes, épilepsie, complications liées au handicap)
- S'assurer de la bonne connaissance par le patient et ses parents ou responsables légaux des précautions liées à la maladie
- Participer à la mise en place et coordonner les soins à domicile, participer à la rédaction des différents certificats médicaux
- Le calendrier vaccinal peut être suivi normalement
- La communication entre les différents acteurs impliqués est essentielle afin que l'enfant ne soit pas exposé à un geste à risque hémorragique sous anticoagulant à dose efficace.

## **5.6 Rééducation, réadaptation, psychothérapie et insertion scolaire et professionnelle**

Une prise en charge pluridisciplinaire coordonnée (orthophonie, kinésithérapie, psychomotricité, (neuro)psychologue, ergothérapie, éducateur spécialisé, ...) peut être nécessaire. La mise en place de ces rééducations et prises en charge éducative et thérapeutique peut se faire de différentes manières, en hôpital de jour de soins de suite et réadaptation ou avec des consultations en libéral / en service médico-social (CAMSP, CMPP, SESSAD). Lorsqu'il existe une situation de handicap, la MDPH peut être saisie.

### **5.6.1 Kinésithérapie**

La kinésithérapie doit être débutée précocement, dès l'apparition des troubles moteurs, afin de limiter les effets délétères du décubitus et de l'immobilité. Elle prévient l'encombrement bronchique, assure la fonction ventilatoire et favorise la restauration des fonctions sensorimotrices lésées. Elle se poursuit sans rupture de continuité à la phase de récupération pour permettre la restauration de la préhension manuelle, de la locomotion, de la coordination motrice et de l'équilibre. Elle prévient les séquelles, en particulier orthopédiques.

La prise en charge est réalisée à domicile, en cabinet libéral ou en centre spécialisé en fonction de la situation particulière de chaque patient.

### **5.6.2 Orthophonie et rééducation cognitive**

La rééducation des troubles cognitifs (troubles du langage, mémoire, fonctions attentionnelles et exécutives, négligence spatiale unilatérale) doit être débutée précocement après la réalisation d'une évaluation détaillée (bilan neuropsychologique, bilan orthophonique, évaluation de l'impact dans la vie quotidienne, qualité de vie).

La dysarthrie et les troubles de la déglutition doivent également être pris en charge.

### **5.6.3 Ergothérapie**

Elle est envisagée lorsqu'une gêne fonctionnelle apparaît et dès qu'il existe un retentissement sur l'autonomie pour les actes simples (toilette, habillage, alimentation, etc.), les actes élaborés de la vie quotidienne (courses, démarches et gestion administratives, transport, finances) et le graphisme. Elle est également utile pour les aides techniques ponctuelles (appareillages, installation adaptée, utilisation d'un clavier d'ordinateur, etc.), pour évaluer les difficultés d'accessibilité du logement et de l'environnement et proposer des aménagements adaptés.

### **5.6.4 Psychomotricité**

La thérapie psychomotrice permet d'intervenir sur les conséquences des troubles neurologiques : coordination des gestes, troubles de la communication, troubles du comportement.

Par une intervention à forte médiation corporelle, elle vise à réconcilier le patient avec son corps, à lui procurer une aisance gestuelle et à lui faire retrouver une sensation de bien-être physique. Cette approche peut avoir un effet apaisant sur le ressenti douloureux ou anxieux.

### **5.6.5 Psychothérapie**

Le soutien psychologique est proposé au patient et à sa famille (en particulier à sa fratrie). Il doit permettre de prendre en charge les conséquences psychologiques liées à la maladie et à ses conséquences personnelles, professionnelles, familiales.

### **5.6.6 Prise en charge diététique / nutritionnelle**

La survenue de troubles de la déglutition peut nécessiter une prise en charge spécifique par un(e) kinésithérapeute ou un(e) orthophoniste et justifier l'utilisation d'eau gélifiée et d'épaississants. Ces troubles de la déglutition imposent parfois, lorsqu'ils sont sévères, la pose d'une gastrostomie associée à une nutrition entérale. Des aliments diététiques hyperprotidiques et hypercaloriques (boissons, crèmes desserts, céréales, plats mixés, etc.) doivent être prescrits en cas d'amaigrissement chez les patients alités, en mauvais état général. Pour toutes ces raisons, un accompagnement spécifique par un(e) diététicien(ne) peut être nécessaire.

### **5.6.7 Prise en charge médico-sociale**

Le rôle de l'assistant(e) social(e) est essentiel, notamment pour l'aide aux démarches administratives, le lien avec les instances administratives et le service social du secteur, l'orientation scolaire et professionnelle, l'information sur la législation en rapport avec le handicap et sur les possibilités d'aides à domicile, les conseils pour la recherche de structures d'accueil et de financement pour un hébergement en centre spécialisé. Les aidants seront informés des possibilités d'aide.

### **5.6.8 Dispositifs médicaux**

La place de l'appareillage est à discuter en cas de troubles moteurs. Des aides techniques et adaptations diverses doivent être envisagées en cas de troubles de déambulation ou de préhension (cannes, béquilles, orthèses, déambulateur, fauteuil de douche, fauteuil roulant, couverts adaptés, etc.). En cas d'incapacité fonctionnelle nécessitant une aide humaine, l'utilisation de lève-personne, de matériel d'aide aux transferts, ou/et de lit médicalisé sera envisagée.

### **5.6.9 Inclusion scolaire et professionnelle**

Chez les enfants d'âge scolaire, l'inclusion scolaire peut justifier des aménagements en cas de troubles spécifiques des apprentissages, de troubles moteurs invalidants, d'une fatigabilité... L'attribution d'un tiers temps pour les examens doit être évaluée au cas par cas. Un projet personnalisé de scolarisation pourra être proposé en collaboration avec la famille, le médecin traitant, l'éducation nationale (enseignant référent, médecin scolaire) et

la MDPH. En cas de troubles majeurs des apprentissages, l'orientation vers une classe ou une structure spécialisée (SEGPA, ULIS, IME...) sera à discuter avec l'équipe pédagogique, l'enseignant référent et les autres intervenants.

Chez les adultes, une adaptation socio-professionnelle doit parfois être mise en place.

## **6 Accompagnement médico-social**

### **6.1 Informations à communiquer sur les aides nécessaires à l'accompagnement de la personne atteinte de la maladie rare et des aidants proches**

Compte-tenu de la durée du traitement anticoagulant et des examens complémentaires étiologiques et de suivi à réaliser, une prise en charge par un protocole de soins (ALD) est possible, même temporairement. L'utilisation d'un système d'auto-mesure de l'INR à domicile se fait dans le cadre de l'ALD.

Une formation des aidants (parents en général) à l'anticoagulation à domicile est recommandée (programme d'ETP, cf. 4.3.1).

Des aides à la réalisation des soins sont également possibles :

- IDE à domicile pour les injections d'HBPM

Une évaluation des répercussions de la maladie sur l'autonomie de l'enfant, son inclusion scolaire, les soins médicaux et de rééducation nécessaires et sur le quotidien familial est importante. Les aspects suivants seront notamment évalués :

- Pour l'enfant :
  - o Nécessité éventuelle d'une prise en charge rééducative, d'un accompagnement scolaire ou d'adaptations scolaires
  - o La pratique d'un sport est possible. Si besoin, se renseigner auprès des fédérations de sport adapté et handisport ou s'adresser à un professeur en activité physique adaptée (APA).
- Pour la famille :
  - o Evaluer les contraintes des prises en charge par rapport à l'activité professionnelle des parents (soins, surveillance, rendez-vous, etc.)
  - o Evaluer le retentissement financier (dépenses de soins non remboursées)
  - o Evaluer le besoin d'échanges autour la maladie et de son impact (suivi psychologique, associations, etc.).

La Maison Départementale de l'Autonomie (MDA) peut fournir :

- Des aides à la vie quotidienne : aides techniques et/ou humaines, aides à l'inclusion scolaire ou professionnelle (aménagement structurels, matériels et/ou horaires, aides humaines...)

- Une allocation financière : AEEH et ses compléments, pour aménagement du logement, aménagement du véhicule et/ou surcoût liés au trajets, aide animalière, charges exceptionnelles, frais spécifiques...).

Si une présence parentale importante est nécessaire pour les accompagnements aux rendez-vous médicaux et paramédicaux, il pourra être demandé des ouvertures de droits (congé de présence parentale AJPP, don de RTT, jours annonce handicap, voire autres droits spécifiques selon la convention collective de l'entreprise à laquelle est rattachée le contrat de travail des parents).

Il est également possible de proposer des séjours de répit aux familles en situation d'épuisement, pour l'enfant ou pour sa famille : accueil temporaire dans les établissements, séjours vacances adaptés...

## **6.2 Contacts et autres informations utiles**

Site internet de la Caisse Nationale de Solidarité pour l'Autonomie permettant l'accès aux guides et formulaires suivants :

- Formulaire de demande à la MDPH et certificat médical
- Geva-sco : Guide d'évaluation des besoins de l'élève en situation de handicap et manuel d'utilisation

<https://www.cnsa.fr/documentation/formulaires>

N'hésitez pas à contacter les services sociaux des centres de référence et de compétence prenant en charge les TVC de l'enfant.

Lien vers le site de la filière BRAIN-TEAM pour d'autres types d'information

<http://brain-team.fr/>

## Annexe 1. Liste des participants

Ce travail a été coordonné par le Dr Manoëlle Kossorotoff, neuropédiatre du Centre de compétence des Maladies Vasculaires Rares du Cerveau et de l'Oeil, Hôpital universitaire Necker-Enfants malades, Service de neurologie pédiatrique, 149 rue de Sèvres, 75743 PARIS Cedex 15 et coordonnatrice du Centre national de référence de l'AVC de l'enfant.

Ont participé à l'élaboration du PNDS :

### Rédacteurs

Dr Manoëlle Kossorotoff, neuropédiatre, Hôpital Necker-Enfants malades, APHP, Paris 15<sup>ème</sup>

Dr Annie Harroche, pédiatre, Centre de ressources et de compétence, Maladies hémorragiques constitutionnelles, dépendant du centre de référence Hémophilie et autres déficits constitutionnels en protéines de la coagulation, Hôpital Necker-Enfants malades, APHP, Paris 15<sup>ème</sup>

Dr Béatrice Husson, radiopédiatre, Hôpital Bicêtre, APHP, Le Kremlin-Bicêtre

Dr David Grévent, radiopédiatre, Hôpital Necker-Enfants malades, APHP, Paris 15<sup>ème</sup>

### Groupe de travail multidisciplinaire

Dr Isabelle Crassard, neurologue, Centre de référence des Maladies Vasculaires Rares du Cerveau et de l'Oeil, Hôpital Lariboisière, APHP, Paris

Dr Frédérique Audic, neuropédiatre, Marseille

Dr Stéphane Chabrier, neuropédiatre, Saint-Étienne

Dr Pierre Meyer, neuropédiatre, Montpellier

Pr Christian Denier, neurologue, Bicêtre

Dr Romain Luscan, ORL pédiatrique, Paris

Pr Arnaud Petit, hématologue pédiatrique

Dr Noémi Gilmer, pédiatre de ville, Boulogne-Billancourt

Mme Marie-Madeleine Dautel, Représentante d'associations de patients ou d'usagers (Anticoag Pass-S2D), Paris

Mme Camille Compte, Assistante sociale

### Déclarations d'intérêt

Tous les participants à l'élaboration du PNDS ont rempli une déclaration d'intérêt. Les déclarations d'intérêt sont en ligne et consultables sur le site internet du centre de référence (<https://www.cervco.fr/> et <http://www.cnravcenfant.fr>) et sur le site de la Filière de Santé Maladies Rares BRAIN-TEAM ([www.brain-team.fr](http://www.brain-team.fr)).

*Les rédacteurs et le groupe de travail multidisciplinaire remercient le Dr Julia Devianne pour son travail de référencement bibliographique.*

## Annexe 2. Coordonnées des centres de référence et de compétences

Le centre de référence Maladies vasculaires rares du cerveau et de l'œil (CERVCO) est composé d'un centre de référence coordonnateur et de 24 centres de compétences. Sont mentionnés ici les centres de compétences pour les maladies cérébrovasculaires.

### Centre de référence

**Paris10<sup>ème</sup>** – Responsable : Pr Hugues Chabriat, neurologue

CERVCO (Centre de Référence des maladies vasculaires rares du Cerveau et de l'Oeil)

Hôpital Lariboisière, Service de Neurologie , 2 Rue Ambroise Paré, 75010 Paris

Tél : 01 49 95 25 91 – Courriel : [secretariat.cervco.lrb@aphp.fr](mailto:secretariat.cervco.lrb@aphp.fr)

Site internet : <https://www.cervco.fr/>

### Centres de compétences

**Amiens** - Responsable : Dr Audrey Arnoux-Courselle, neurologue

CHU Amiens-Picardie – site sud, Service de Neurologie, Avenue René Laennec, 80480 Salaouel

Tél : 03 22 66 82 40 – Courriel : [neurologie.secretariat@chu-amiens.fr](mailto:neurologie.secretariat@chu-amiens.fr)

**Besançon** - Responsable : Dr Elisabeth Medeiros-De Bustos, neurologue

CHRU Besançon, Hôpital Jean-Minjoz, Département de neurologie, 2 Boulevard Fleming, 25030 Besançon

Tél : 03 81 66 82 36

**Bordeaux** - Responsable : Dr Sabrina Debruxelles, neurologue

CHU Bordeaux, Hôpital Pellegrin, Service de Neurologie, Place Amélie Raba Léon, 33000 Bordeaux

Tél : 05 56 79 55 20 – Courriel : [rdv.ophtalmo@chu-bordeaux.fr](mailto:rdv.ophtalmo@chu-bordeaux.fr)

**Brest** - Responsable : Pr Serge Timsit, neurologue

CHU Brest, Hôpital de la Cavale Blanche, Service de Neurologie, Boulevard Tanguy Prigent, 29200 Brest

Tél : 02 98 34 73 01



**Caen** - Responsable : Pr Emmanuel Touzé, neurologue

CHU de Caen Normandie, Hôpital Côte de Nacre, Service de Neurologie, Avenue de la Côte de Nacre, 14033 Caen

Tél : 02 31 06 46 17

**Dijon** - Responsable : Pr Yannick Bejot, neurologue

CHU Dijon-Bourgogne, Hôpital François Mitterrand, Service de Neurologie Générale, Vasculaire et Dégénérative, 14 rue Paul Gaffarel, 21079 Dijon

Tél : 03 80 29 30 89

**La Réunion** - Responsable : Dr Julien Dufour, neurologue

CHU Réunion, Hôpital Félix-Guyon, Service de Neurologie, Allée des Topazes, 97400 Saint-Denis de La Réunion

Tél : 02 62 90 65 90

**Lille** - Responsable : Dr Nelly Dequatre-Ponchelle, neurologue

CHRU Lille, Service de Neurologie B, 2 Avenue Oscar Lambret, 59000 Lille

Tél : 03 20 44 68 14

**Lyon** – Responsable : Dr Laurent Derex, neurologue

Hospices Civils de Lyon, Hôpital Pierre Wertheimer, Service de Neurologie Vasculaire, 59 Boulevard Pinel, 69677 Bron

Tél : 04 72 35 78 07

**Marseille** – Responsable : Dr Emmanuelle Robinet, neurologue

AP-HM, Hôpital de la Timone, Service de Neurologie et Unité NeuroVasculaire, 264 Rue Saint-Pierre, 13385 Marseille

Tél : 04 91 38 59 26

**Montpellier** – Responsable : Pr Pierre Labauge, neurologue

CHU Montpellier, Hôpital Gui de Chauliac, Département de neurologie, 80 Avenue Augustin Fliche, 34000 Montpellier

Tél : 04 67 33 74 13

**Nantes** – Responsable : Dr Solène de Gaalon, neurologue

CHU Nantes, Hôpital Nord Laennec, Service de Neurologie, Boulevard Jacques Monod, 44800 Saint-Herblain

Tél : 02 40 16 52 12

**Paris/Kremlin-Bicêtre** – Responsable : Pr Christian Denier, neurologue

AP-HP, Hôpital Bicêtre, Service de Neurologie adulte, 78 Rue du Général Leclerc, 94270 Le Kremlin-Bicêtre

Tél : 01 45 21 25 02

**Paris 12<sup>ème</sup>** – Responsable : Pr Sonia Alamowitch, neurologue

AP-Hp, Hôpital Saint Antoine, Service de Neurologi, 184 Rue du Faubourg Saint-Antoine, 75012 Paris

Tél : 01 71 97 06 51

**Paris 15<sup>ème</sup>** – Responsable : Dr Manoëlle Kossorotoff, neuropédiatre

AP-HP, Hôpital Necker-Enfants malades, Service de Neuropédiatrie, 149 Rue de Sèvres, 75015 Paris

Tél : 01 42 19 26 93

**Rouen** – Responsable : Dr Aude Bagan-Triquenot, neurologue

CHU de Rouen, Hôpital Charles Nicolle, Département de Neurologie, 1 rue de Germont, 76031 Rouen

Tél : 02 32 88 67 86

**Strasbourg** – Responsable : Dr Valérie Wolff, neurologue

CHU de Strasbourg, Hôpital Hautepierre, Unité neurovasculaire – Neurologie, 1 Avenue Molière, 67200 Strasbourg

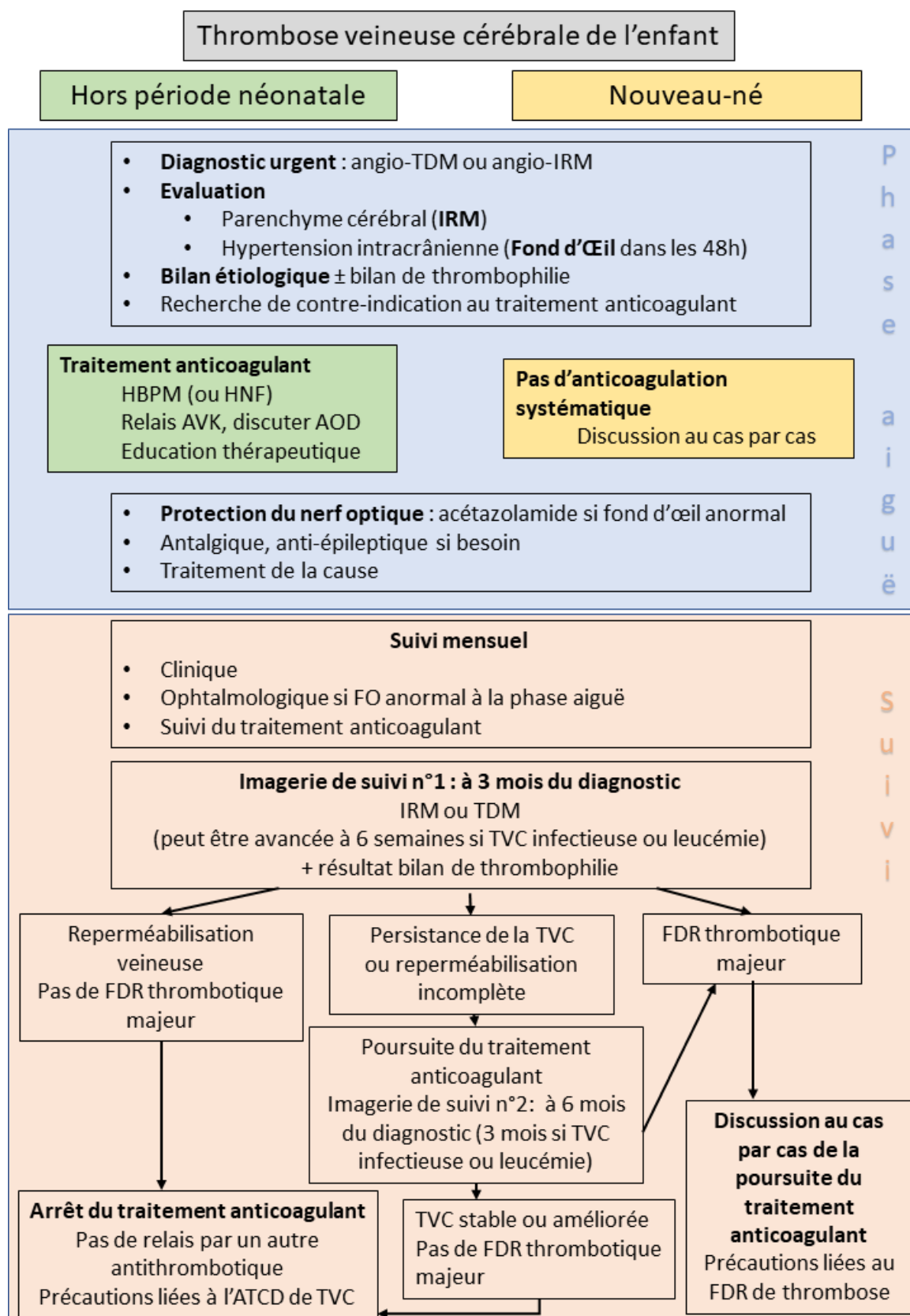
Tél : 03 88 12 87 56

**Toulouse** - Responsable : Dr Lionel Calvière, neurologue

CHU Toulouse, Hôpital Pierre-Paul Riquet, Département de neurologie, Unité de Neurologie vasculaire, Place du Docteur Baylac 31000 Toulouse

Tél : 05 61 77 94 86

## Annexe 3. Algorithme de diagnostic et prise en charge de la TVC de l'enfant



## Annexe 4. Thrombose veineuse cérébrale de l'adulte (Résumé)

### Thrombose veineuse cérébrale chez l'adulte

Comme pour l'enfant et l'adolescent, les thromboses veineuses cérébrales sont une cause rare d'AVC chez l'adulte, atteignant plutôt les sujets jeunes (moyenne d'âge 39 ans dans ISCVT (1) et dans la série Lariboisière/CERVCO), avec une légère prédominance féminine liée à la présence de facteurs de risque hormonaux.

Leur prise en charge repose sur des recommandations européennes (2, 3) et nord-américaine (4).

Le pronostic des TVC est actuellement bon (taux de mortalité < 5%, récupération complète 80%) grâce au diagnostic plus précoce et à la prise en charge médicale adaptée.

### Présentation clinique :

Très polymorphe, associant de façon variable

- Des céphalées 90% des cas, pas de caractéristiques particulières
- > **Toute céphalée récente et inhabituelle doit faire évoquer le diagnostic de TVC**

La céphalée peut être le seul symptôme révélant la TVC. Elle peut également s'intégrer dans un syndrome d'hypertension intracrânienne, associée dans ce cas à un œdème papillaire bilatéral avec risque d'atteinte visuelle.

- Des signes neurologiques focaux, près de 50% des cas, le plus souvent d'installation progressive
- 
- Des crises d'épilepsie, révélatrices dans 10 à 15% des cas, survenant au cours de l'évolution dans 40% des cas
- Des troubles de la conscience, d'intensité plus ou moins importante, du ralentissement psychomoteur au tableau d'encéphalopathie ou au coma profond.

### Diagnostic :

Il est **urgent**, en raison du risque d'aggravation clinique à la phase aiguë, d'environ 25%.

Il repose sur **l'imagerie cérébrale** : IRM Cérébrale avec Angio-RM veineuse ou Angioscanner veineux pour objectiver le thrombus. Des lésions intra-cérébrales, hémorragiques ou non, sont présentes dans 40 à 50% des cas. Très variées, elles sont aspécifiques.

Le dosage du **taux de D Dimères** montre le plus souvent un taux élevé, sauf en cas de thrombose très localisée ou de céphalée isolée. Un taux normal dans ces cas n'élimine pas le diagnostic de TVC.

La **ponction lombaire** est réalisée systématiquement, en l'absence de contre-indication. Elle participe au bilan étiologique et en cas d'hypertension intracrânienne isolée, peut améliorer les céphalées et la fonction visuelle.

### **Bilan étiologique :**

De multiples causes et /ou facteurs favorisants sont impliqués dans les TVC. Ce sont ceux retrouvés dans les autres localisations de thromboses veineuses, auxquels on ajoute les causes locales, infectieuses ou non. Le bilan étiologique doit être débuté le plus tôt possible, la prise en charge de certaines causes étant une véritable urgence thérapeutique.

### **Traitement :**

Pour toutes les formes de TVC, le traitement par héparine est recommandé à la phase aigüe, en préférant le traitement par héparine de bas poids moléculaire, en l'absence de contre-indication. Dès que la situation clinique est stabilisée, un relais par voie orale par anti-vitamines K est réalisé. L'utilisation des nouveaux anticoagulants oraux (apixaban, dabigatran et rivaroxaban) n'apparaît pas actuellement dans les recommandations, même si leur usage rapporté dans la littérature dans quelques petites séries semble sûr et efficace, comparativement au traitement par AVK.

Le traitement des symptômes tels que céphalées, crises épileptiques est adapté au cas par cas.

Le traitement de la cause sous-jacente à la TVC est primordial, notamment par exemple, en cas d'infection, de syndrome myéloprolifératif ou de maladie de système associés.

### **Formes graves :**

Certains patients présentent à la phase aigüe des risques d'engagement cérébral mortel lié soit à une importante lésion hémisphérique, soit à un œdème cérébral diffus. Dans ces situations, un traitement chirurgical à type d'hémicraniectomie décompressive est recommandé, permettant non seulement la survie mais également une bonne récupération fonctionnelle.

Concernant le traitement par voie endovasculaire (thrombectomie +/- thrombolyse), il est parfois proposé en cas de forme grave résistante au traitement médical bien conduit. Un essai récent randomisé comparant ce traitement au traitement par héparine n'a cependant pas montré d'efficacité sur le pronostic fonctionnel (5).

1. Ferro JM, Canhao P, Stam J, Boussier MG, Barinagarrementeria F ; ISCVT Investigators. Prognosis of cerebral vein and dural sinus thrombosis: results of the International Study on Cerebral Vein and Dural Sinus Thrombosis (ISCVT). Stroke 2004; 35:664–670.

2. Ferro JM, Bousser MG, Canhão P, Coutinho JM, Crassard I et al; European Stroke Organization. European Stroke Organization guideline for the diagnosis and treatment of cerebral venous thrombosis. *Eur Stroke J.* 2017 ; 3:195-221
3. Einhäupl K, Stam J, Bousser MG, de Bruijn SFTM, et al: EFNS Guideline on the treatment of cerebral venous and sinus thrombosis in adult patients. *European. J. Neurol* 2010; 17:1229-35.
4. Saposnik G, Barinagarrementeria F, Brown RD Jr, Bushnell CD, Cucchiara B, Cushman M et al: Diagnosis and management of cerebral venous thrombosis: a statement for healthcare professionals from the American Heart Association/American Stroke Association. *Stroke* 201; 42: 1158-1192.
5. Coutinho JM, Zuurbier SM, Bousser MG, Ji X, Canhão P et al; TO-ACT investigators. Effect of Endovascular Treatment With Medical Management vs Standard Care on Severe Cerebral Venous Thrombosis: The TO-ACT Randomized Clinical Trial. *JAMA Neurol.* 2020 ; 77:966-973.

## Annexe 5. Centres de référence et associations de patients

### Liens vers des sites

Centre de référence et d'Education des anti-thrombotiques d'Ile-de-France : <http://creatif-cac.fr/>

Association AVK control : [www.avkcontrol.com](http://www.avkcontrol.com)

Association Sang dessus dessous : <https://anticoag-pass-s2d.fr/>

Association France AVC : <https://www.franceavc.com>

Fiche AVK du centre de référence des malformations cardiaques congénitales complexes : [www.carpedemm3c.comv](http://www.carpedemm3c.comv)

## Références bibliographiques

1. Barnes, C, F Newall, J Furnedge, M Mackay, et P Monagle. « Cerebral Sinus Venous Thrombosis in Children ». *Journal of Paediatrics and Child Health* 40, n° 1-2 (janvier 2004): 53-55. <https://doi.org/10.1111/j.1440-1754.2004.00291.x>.
2. Berfelo, Florieke J., Karina J. Kersbergen, C. H.(Heleen) van Ommen, Paul Govaert, H. L.M.(Irma) van Straaten, Bwee-Tien Poll-The, Gerda van Wezel-Meijler, et al. « Neonatal Cerebral Sinovenous Thrombosis From Symptom to Outcome ». *Stroke* 41, n° 7 (juillet 2010): 1382-88. <https://doi.org/10.1161/STROKEAHA.110.583542>.
3. Binenbaum, Gil, Julia E. Reid, David L. Rogers, Anne K. Jensen, Lori L. Billingham, et Brian J. Forbes. « Patterns of Retinal Hemorrhage Associated with Pediatric Cerebral Sinovenous Thrombosis ». *Journal of American Association for Pediatric Ophthalmology and Strabismus* 21, n° 1 (février 2017): 23-27. <https://doi.org/10.1016/j.jaapos.2016.10.004>.
4. Chalmers, Elizabeth, Vijeya Ganesen, Ri Liesner, Sanjay Maroo, Timothy Nokes, D. Saunders, et Michael Williams. « Guideline on the Investigation, Management and Prevention of Venous Thrombosis in Children\*: Guideline ». *British Journal of Haematology* 154, n° 2 (juillet 2011): 196-207. <https://doi.org/10.1111/j.1365-2141.2010.08543.x>.
5. Claessens, Nathalie H.P., Selma O. Algra, Nicolaas J.G. Jansen, Floris Groenendaal, Esther de Wit, Alexander A. Wilbrink, Felix Haas, et al. « Clinical and Neuroimaging Characteristics of Cerebral Sinovenous Thrombosis in Neonates Undergoing Cardiac Surgery ». *The Journal of Thoracic and Cardiovascular Surgery* 155, n° 3 (mars 2018): 1150-58. <https://doi.org/10.1016/j.jtcvs.2017.10.083>.
6. Coutinho, Gil, Sara Júlio, Ricardo Matos, Margarida Santos, et Jorge Spratley. « Otogenic Cerebral Venous Thrombosis in Children: A Review of 16 Consecutive Cases ». *International Journal of Pediatric Otorhinolaryngology* 113 (octobre 2018): 177-81. <https://doi.org/10.1016/j.ijporl.2018.07.050>.
7. deVeber, Gabrielle A., Daune MacGregor, Rosalind Curtis, et Supriya Mayank. « Neurologic Outcome in Survivors of Childhood Arterial Ischemic Stroke and Sinovenous Thrombosis ». *Journal of Child Neurology* 15, n° 5 (mai 2000): 316-24. <https://doi.org/10.1177/088307380001500508>.
8. deVeber, Gabrielle, Maureen Andrew, Coleen Adams, Bruce Bjornson, Frances Booth, David J. Buckley, Carol S. Camfield, et al. « Cerebral Sinovenous Thrombosis in Children ». *New England Journal of Medicine* 345, n° 6 (9 août 2001): 417-23. <https://doi.org/10.1056/NEJM200108093450604>.
9. Eichler, Florian, Kalpathy Krishnamoorthy, et P. Ellen Grant. « Magnetic Resonance Imaging Evaluation of Possible Neonatal Sinovenous Thrombosis ». *Pediatric Neurology* 37, n° 5 (novembre 2007): 317-23. <https://doi.org/10.1016/j.pediatrneurol.2007.06.018>.
10. Ferriero, Donna M., Heather J. Fullerton, Timothy J. Bernard, Lori Billingham, Stephen R. Daniels, Michael R. DeBaun, Gabrielle deVeber, et al. « Management of Stroke in Neonates and Children: A Scientific Statement From the American Heart Association/American Stroke Association ». *Stroke* 50, n° 3 (mars 2019). <https://doi.org/10.1161/STR.0000000000000183>.
11. Fitzgerald, Karima C., Linda S. Williams, Bhuwan P. Garg, Karen S. Carvalho, et Meredith R. Golomb. « Cerebral Sinovenous Thrombosis in the Neonate ». *Archives of Neurology* 63, n° 3 (1 mars 2006): 405. <https://doi.org/10.1001/archneur.63.3.405>.
12. Garrido-Barbero, Maria, Juan Arnaez, Begoña Loureiro, Gemma Arca, Thais Agut, et Alfredo Garcia-Alix. « The Role of Factor V Leiden, Prothrombin G20210A, and MTHFR C677T Mutations in Neonatal Cerebral Sinovenous Thrombosis ». *Clinical and Applied Thrombosis/Hemostasis* 25 (1 janvier 2019): 107602961983435. <https://doi.org/10.1177/1076029619834352>.
13. Golomb, Meredith R., Paul T. Dick, Daune L. MacGregor, Rosalind Curtis, Marianne Sofronas, et Gabrielle A. deVeber. « Neonatal Arterial Ischemic Stroke and Cerebral Sinovenous Thrombosis Are More Commonly Diagnosed in Boys ». *Journal of Child Neurology* 19, n° 7 (juillet 2004): 493-97.



- <https://doi.org/10.1177/08830738040190070301>.
14. Heller, Christine, Achim Heinecke, Ralf Junker, Ralf Knöfler, Andrea Kosch, Karin Kurnik, Rosemarie Schobess, et al. « Cerebral Venous Thrombosis in Children: A Multifactorial Origin ». *Circulation* 108, n° 11 (16 septembre 2003): 1362-67. <https://doi.org/10.1161/01.CIR.0000087598.05977.45>.
  15. Ichord, R N, S L Benedict, A K Chan, F J Kirkham, et U Nowak-Göttl. « Paediatric Cerebral Sinovenous Thrombosis: Findings of the International Paediatric Stroke Study ». *Archives of Disease in Childhood* 100, n° 2 (février 2015): 174-79. <https://doi.org/10.1136/archdischild-2014-306382>.
  16. Johnson, M. Cris, Nikki Parkerson, Sarah Ward, et Pedro A. de Alarcon. « Pediatric Sinovenous Thrombosis ». *Journal of Pediatric Hematology/Oncology* 25, n° 4 (avril 2003): 312-15. <https://doi.org/10.1097/00043426-200304000-00009>.
  17. Jordan, Lori C., Mubeen F. Rafay, Sabrina E. Smith, Rand Askalan, Khaled M. Zamel, Gabrielle deVeber, et Stephen Ashwal. « Antithrombotic Treatment in Neonatal Cerebral Sinovenous Thrombosis: Results of the International Pediatric Stroke Study ». *The Journal of Pediatrics* 156, n° 5 (mai 2010): 704-710.e2. <https://doi.org/10.1016/j.jpeds.2009.11.061>.
  18. Kenet, Gili, Fenella Kirkham, Thomas Niederstadt, Achim Heinecke, Dawn Saunders, Monika Stoll, Benjamin Brenner, et al. « Risk Factors for Recurrent Venous Thromboembolism in the European Collaborative Paediatric Database on Cerebral Venous Thrombosis: A Multicentre Cohort Study ». *The Lancet Neurology* 6, n° 7 (juillet 2007): 595-603. [https://doi.org/10.1016/S1474-4422\(07\)70131-X](https://doi.org/10.1016/S1474-4422(07)70131-X).
  19. Kersbergen, K. J., F. Groenendaal, M. J. N. L. Benders, H. L. M. van Straaten, T. Niwa, R. A. J. Nievelstein, et L. S. de Vries. « The Spectrum of Associated Brain Lesions in Cerebral Sinovenous Thrombosis: Relation to Gestational Age and Outcome ». *Archives of Disease in Childhood - Fetal and Neonatal Edition* 96, n° 6 (1 novembre 2011): F404-9. <https://doi.org/10.1136/adc.2010.201129>.
  20. Kouzmitcheva, Elizabeth, Andrea Andrade, Prakash Muthusami, Manohar Shroff, Daune L. MacGregor, Gabrielle deVeber, Nomazulu Dlamini, et Mahendranath Moharir. « Anatomical Venous Variants in Children With Cerebral Sinovenous Thrombosis ». *Stroke* 50, n° 1 (janvier 2019): 178-80. <https://doi.org/10.1161/STROKEAHA.118.023482>.
  21. Krupa, Brice, Rolando Cimaz, Seza Ozen, Michel Fischbach, Pierre Cochat, et Isabelle Koné-Paut. « Pediatric Behçet's Disease and Thromboses ». *The Journal of Rheumatology* 38, n° 2 (février 2011): 387-90. <https://doi.org/10.3899/jrheum.100257>.
  22. Lebas, Axel, Stéphane Chabrier, Joel Fluss, Kathrin Gordon, Mannoëlle Kossorotoff, Ulrike Nowak-Göttl, Linda S. de Vries, et Marc Tardieu. « EPNS/SFNP Guideline on the Anticoagulant Treatment of Cerebral Sinovenous Thrombosis in Children and Neonates ». *European Journal of Paediatric Neurology* 16, n° 3 (mai 2012): 219-28. <https://doi.org/10.1016/j.ejpn.2012.02.005>.
  23. Lolli, Valentina, Francesco Molinari, Jean-Pierre Pruvo, et Gustavo Soto Ares. « Radiological and Clinical Features of Cerebral Sinovenous Thrombosis in Newborns and Older Children ». *Journal of Neuroradiology* 43, n° 4 (juillet 2016): 280-89. <https://doi.org/10.1016/j.neurad.2015.12.001>.
  24. López-Espejo, M., M. Hernández-Chávez, et I. Huete. « [Clinical and radiological features of cerebral venous thrombosis in a children cohort] ». *Revista Chilena De Pediatría* 89, n° 5 (octobre 2018): 621-29. <https://doi.org/10.4067/S0370-41062018005000805>.
  25. Moharir, Mahendranath D., Manohar Shroff, Derek Stephens, Ann-Marie Pontigon, Anthony Chan, Daune MacGregor, David Mikulis, Margaret Adams, et Gabrielle deVeber. « Anticoagulants in Pediatric Cerebral Sinovenous Thrombosis: A Safety and Outcome Study ». *Annals of Neurology*, 2009, n/a-n/a. <https://doi.org/10.1002/ana.21936>.
  26. Monagle, Paul, Anthony K.C. Chan, Neil A. Goldenberg, Rebecca N. Ichord, Janna M. Journeycake, Ulrike Nowak-Göttl, et Sara K. Vesely. « Antithrombotic Therapy in Neonates and Children ». *Chest* 141, n° 2 (février 2012): e737S-e801S. <https://doi.org/10.1378/chest.11-2308>.
  27. Monagle, Paul, Carlos A. Cuello, Caitlin Augustine, Mariana Bonduel, Leonardo R. Brandão, Tammy Capman, Anthony K. C. Chan, et al. « American Society of Hematology 2018 Guidelines for Management of Venous Thromboembolism: Treatment of Pediatric Venous Thromboembolism ». *Blood Advances*

- 2, n° 22 (27 novembre 2018): 3292-3316.  
<https://doi.org/10.1182/bloodadvances.2018024786>.
28. Neilan, Ryan E., Brandon Isaacson, J. Walter Kutz, Kenneth H. Lee, et Peter S. Roland. « Pediatric Otogenic Lateral Sinus Thrombosis Recanalization ». *International Journal of Pediatric Otorhinolaryngology* 75, n° 6 (juin 2011): 850-53.  
<https://doi.org/10.1016/j.ijporl.2011.03.024>.
29. Nwosu, Michelle E., Linda S. Williams, Mary Edwards-Brown, George J. Eckert, et Meredith R. Golomb. « Neonatal Sinovenous Thrombosis: Presentation and Association With Imaging ». *Pediatric Neurology* 39, n° 3 (septembre 2008): 155-61.  
<https://doi.org/10.1016/j.pediatrneurol.2008.06.001>.
30. Ozcan, Alper, Mehmet Canpolat, Selim Doganay, Ekrem Unal, Musa Karakukcu, Mehmet A. Ozdemir, et Turkan Patiroglu. « Cerebral Sinus Venous Thrombosis and Prothrombotic Risk Factors in Children: A Single-Center Experience From Turkey ». *Journal of Pediatric Hematology/Oncology* 40, n° 6 (août 2018): e369-72.  
<https://doi.org/10.1097/MPH.0000000000001149>.
31. Özdemir, Hasan H., Sefer Varol, Eşref Akil, Abdullah Acar, et Caner F. Demir. « Evaluation of Cerebral Venous Thrombosis Secondary to Oral Contraceptive Use in Adolescents ». *Neurological Sciences* 36, n° 1 (janvier 2015): 149-53.  
<https://doi.org/10.1007/s10072-014-1914-2>.
32. Paediatric Stroke Working Group, Royal College of Physicians of London, et Clinical Effectiveness and Evaluation Unit. *Stroke in Childhood: Clinical Guidelines for Diagnosis, Management, and Rehabilitation*. London: Clinical Effectiveness & Evaluation Unit, Royal College of Physicians, 2004.
33. Petrov, Dmitriy, Michael Y. Uohara, Rebecca Ichord, Zarina Ali, Laura Jastrzab, Shih-Shan Lang, et Lori Billingham. « Pediatric Cerebral Sinovenous Thrombosis Following Cranial Surgery ». *Child's Nervous System* 33, n° 3 (mars 2017): 491-97.  
<https://doi.org/10.1007/s00381-016-3329-2>.
34. Radicioni, Maurizio, Vittorio Bini, Pietro Chiarini, Ambra Fantauzzi, Francesca Leone, Raffaella Scattoni, et Pier Giorgio Camerini. « Cerebral Sinovenous Thrombosis in the Asphyxiated Cooled Infants: A Prospective Observational Study ». *Pediatric Neurology* 66 (janvier 2017): 63-68.  
<https://doi.org/10.1016/j.pediatrneurol.2016.09.006>.
35. Ritchey, Zak, Amanda L. Hollatz, David Weitzenkamp, Laura Z. Fenton, Emily C. Maxwell, Timothy J. Bernard, et Nicholas V. Stence. « Pediatric Cortical Vein Thrombosis: Frequency and Association With Venous Infarction ». *Stroke* 47, n° 3 (mars 2016): 866-68.  
<https://doi.org/10.1161/STROKEAHA.115.011291>.
36. Santoro, Nicola, Paola Giordano, Giovanni Carlo Del Vecchio, Gianfranco Guido, Carmelo Rizzari, Silvana Varotto, Giuseppe Masera, et Domenico De Mattia. « Ischemic Stroke in Children Treated for Acute Lymphoblastic Leukemia: A Retrospective Study ». *Journal of Pediatric Hematology/Oncology* 27, n° 3 (mars 2005): 153-57.  
<https://doi.org/10.1097/01.mph.0000157379.44167.b5>.
37. Saposnik, Gustavo, Fernando Barinagarrementeria, Robert D. Brown, Cheryl D. Bushnell, Brett Cucchiara, Mary Cushman, Gabrielle deVeber, Jose M. Ferro, et Fong Y. Tsai. « Diagnosis and Management of Cerebral Venous Thrombosis: A Statement for Healthcare Professionals From the American Heart Association/American Stroke Association ». *Stroke* 42, n° 4 (avril 2011): 1158-92.  
<https://doi.org/10.1161/STR.0b013e31820a8364>.
38. Sebire, G. « Cerebral Venous Sinus Thrombosis in Children: Risk Factors, Presentation, Diagnosis and Outcome ». *Brain* 128, n° 3 (5 janvier 2005): 477-89.  
<https://doi.org/10.1093/brain/awh412>.
39. Tan, M., G. deVeber, M. Shroff, M. Moharir, A.-M. Pontigon, E. Widjaja, et A. Kirton. « Sagittal Sinus Compression Is Associated With Neonatal Cerebral Sinovenous Thrombosis ». *PEDIATRICS* 128, n° 2 (1 août 2011): e429-35.  
<https://doi.org/10.1542/peds.2010-3896>.
40. Teksam, M., M. Moharir, G. deVeber, et M. Shroff. « Frequency and Topographic Distribution of Brain Lesions in Pediatric Cerebral Venous Thrombosis ». *American Journal of Neuroradiology* 29, n° 10 (novembre 2008): 1961-65.  
<https://doi.org/10.3174/ajnr.A1246>.
41. Tuckuviene, Ruta. « Predictive Value of Pediatric Thrombosis Diagnoses in the Danish National Patient Registry ». *Clinical Epidemiology*, juin 2010, 107.  
<https://doi.org/10.2147/CLEP.S10334>.

42. Uzunhan, Tuğçe Aksu, Nur Aydinli, Mine Çalışkan, Burak Tatli, et Meral Özmen. « Short-Term Neurological Outcomes in Ischemic and Hemorrhagic Pediatric Stroke ». *Pediatrics International* 61, n° 2 (février 2019): 166-74. <https://doi.org/10.1111/ped.13737>.
43. Van der Poel, N.A., E. van Spronsen, D.A. Dietz de Loos, et F.A. Ebbens. « Early Signs and Symptoms of Intracranial Complications of Otitis Media in Pediatric and Adult Patients: A Different Presentation? » *International Journal of Pediatric Otorhinolaryngology* 102 (novembre 2017): 56-60. <https://doi.org/10.1016/j.ijporl.2017.08.034>.
44. Vieira, J.P., C. Luis, J.P. Monteiro, T. Temudo, M.M. Campos, S. Quintas, et S. Nunes. « Cerebral Sinovenous Thrombosis in Children: Clinical Presentation and Extension, Localization and Recanalization of Thrombosis ». *European Journal of Paediatric Neurology* 14, n° 1 (janvier 2010): 80-85. <https://doi.org/10.1016/j.ejpn.2008.12.004>.
45. Wang, Xin-Hua, Lin-Mei Zhang, Yi-Ming Chai, Ji Wang, Li-Fei Yu, et Shui-Zhen Zhou. « Clinical Characteristics and Outcomes of Pediatric Cerebral Venous Sinus Thrombosis: An Analysis of 30 Cases in China ». *Frontiers in Pediatrics* 7 (4 septembre 2019): 364. <https://doi.org/10.3389/fped.2019.00364>.
46. Wasay, Mohammad, Alper I. Dai, Mohsin Ansari, Zubair Shaikh, et E.S. Roach. « Cerebral Venous Sinus Thrombosis in Children: A Multicenter Cohort From the United States ». *Journal of Child Neurology* 23, n° 1 (janvier 2008): 26-31. <https://doi.org/10.1177/0883073807307976>.
47. Wright, Jordan M., et Raymond G. Watts. « Venous Thromboembolism in Pediatric Patients: Epidemiologic Data From a Pediatric Tertiary Care Center in Alabama ». *Journal of Pediatric Hematology/Oncology* 33, n° 4 (mai 2011): 261-64. <https://doi.org/10.1097/MPH.0b013e3182134111>.
48. Wu, Y. W., S. P. Miller, K. Chin, A. E. Collins, S. C. Lomeli, N. A. Chuang, A. J. Barkovich, et D. M. Ferriero. « Multiple Risk Factors in Neonatal Sinovenous Thrombosis ». *Neurology* 59, n° 3 (13 août 2002): 438-40. <https://doi.org/10.1212/WNL.59.3.438>.